



Universidad de
los Andes

> **FACULTAD
DE ODONTOLOGÍA**

Actividad práctica:

Cavidad oral, lengua y gusto. Glándulas salivales.
Faringe y Laringe.

Unidad de Morfología

A. A. Sebastian Cisternas C.

A. A. Ignacio Fernandez G.

Prof. Dr. Reinaldo Soto N.

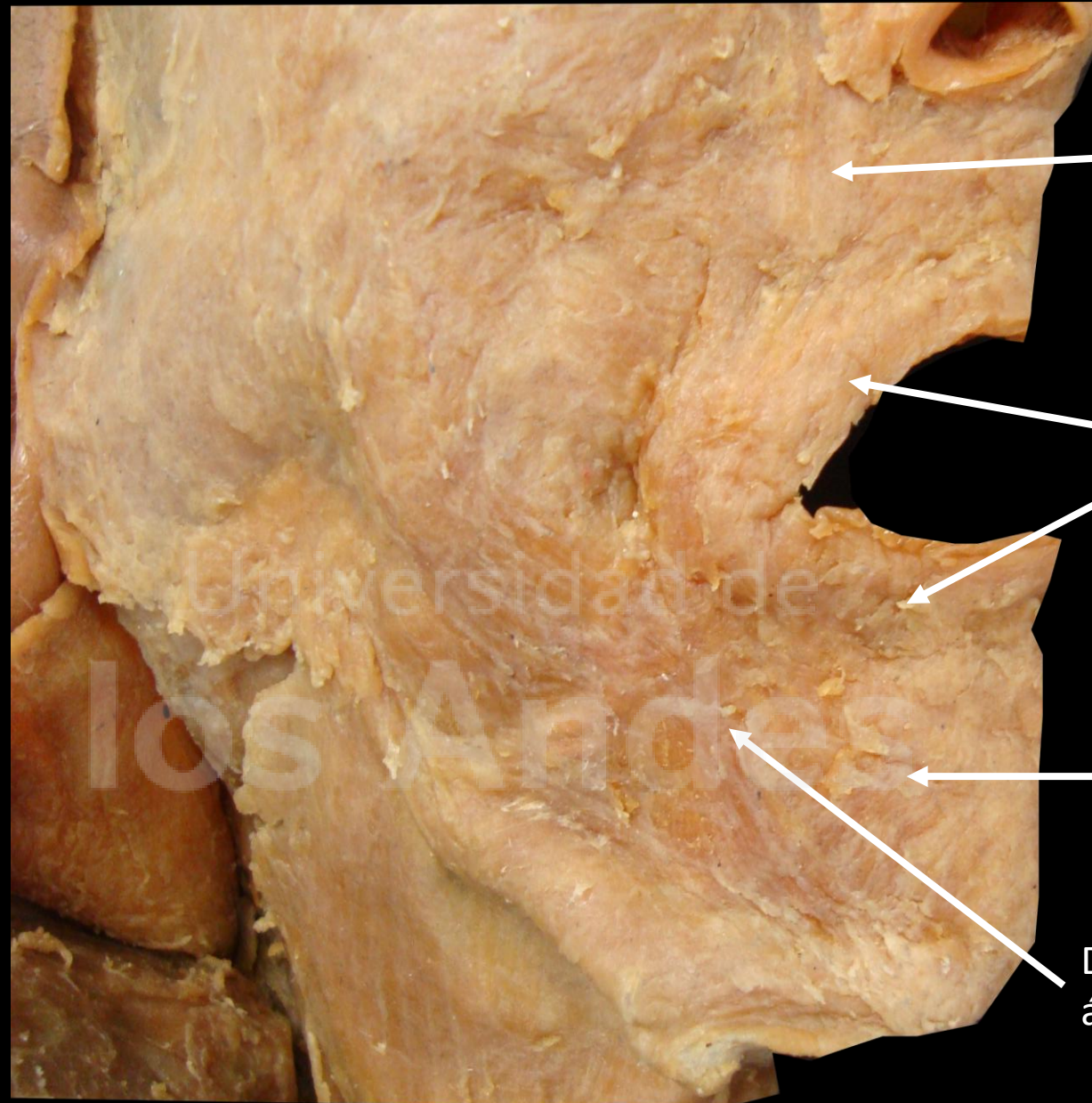


CAVIDAD ORAL: Paredes anterior, laterales, vestíbulo, paladar, fauces. Lengua

Unidad de Morfología



Universidad de
los Andes




Músculo elevador
del labio superior y
ala de la Nariz

Músculo
Orbicular oral

Músculo depresor
del labio inferior

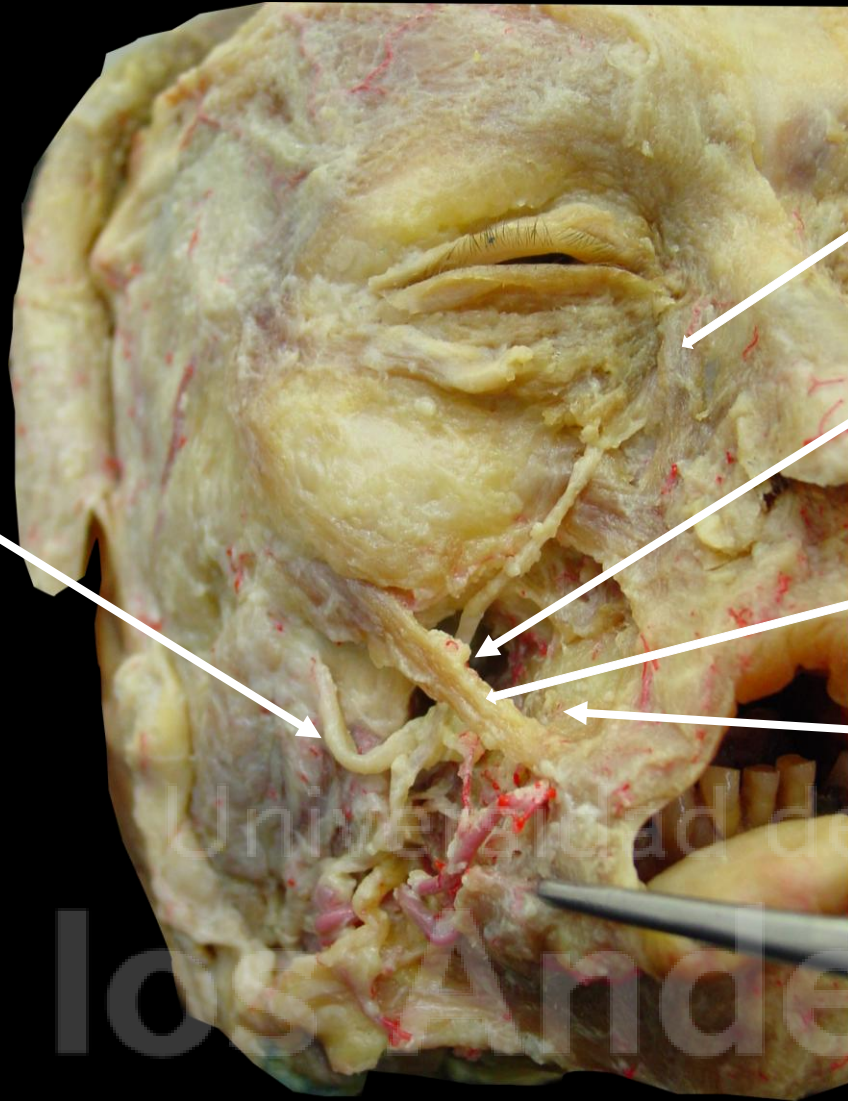
Depresor del
ángulo oral



Visión lateral de la cara: Músculos que conforman el labio



Universidad de
los Andes



Conducto Parotídeo

Músculo elevador del labio superior y del ala de la nariz

Hiato Buccinatomaseterino

Músculo cigomático mayor

Músculo Buccinador

S

L

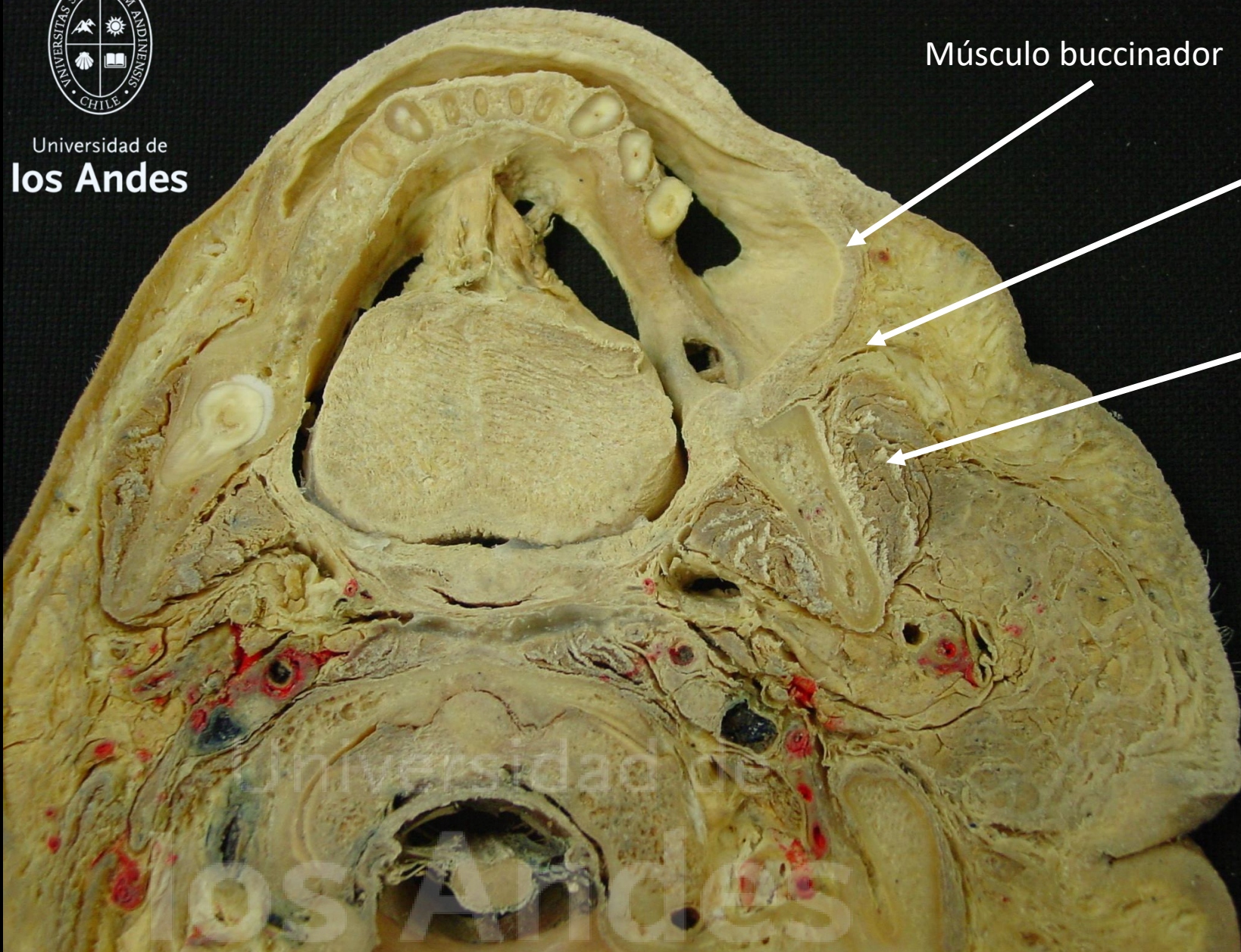

L

I

Visión anterior de cara: conformación del hiato buccinatomaseterino y estructuras de la región geniana



Universidad de
los Andes



Músculo buccinador

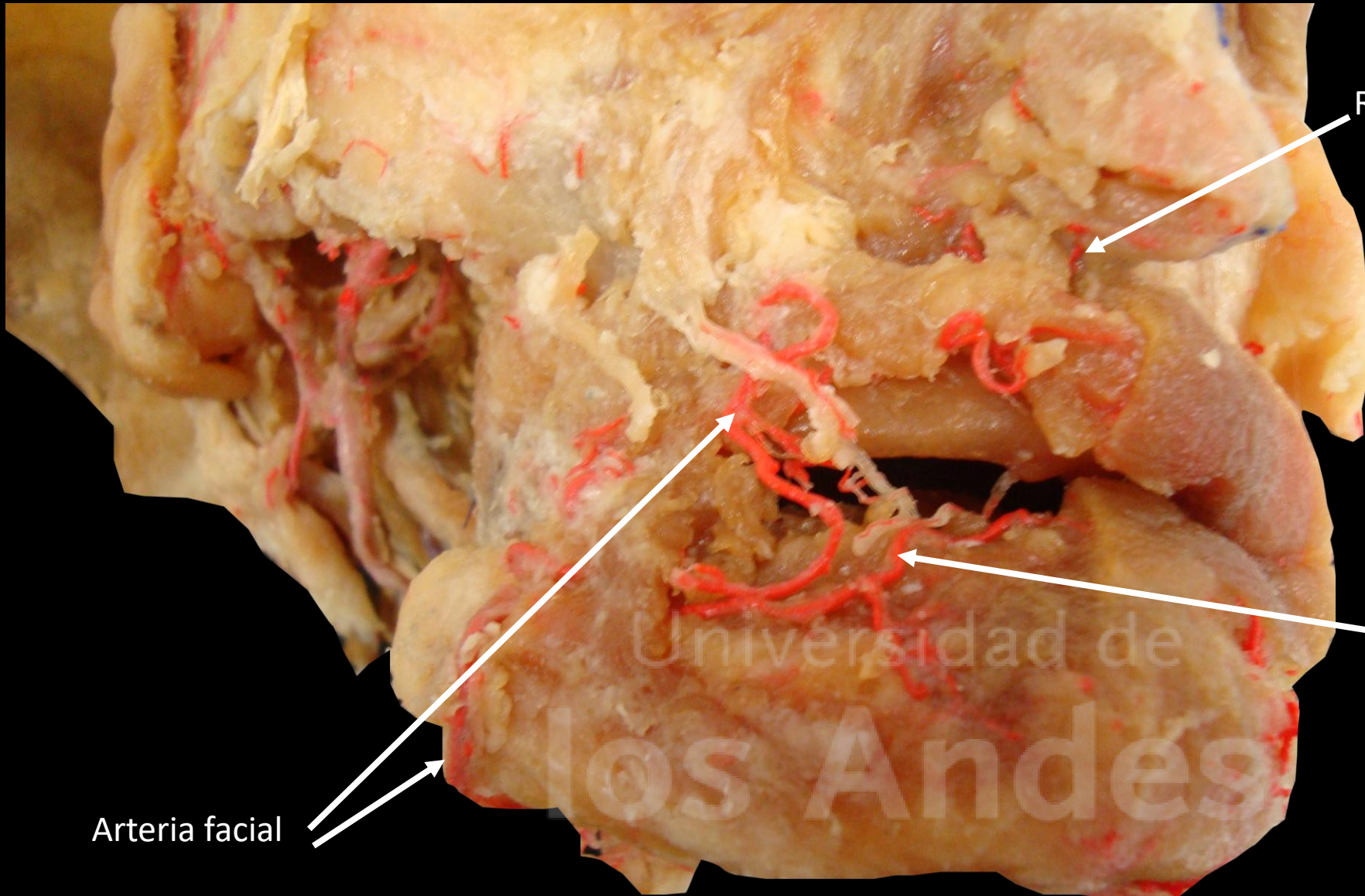
Cuerpo adiposo
de la mejilla

Músculo Masetero

Pared lateral de la cavidad oral: Visión superior corte transversal de mejilla



Universidad de
los Andes




Ramo del subtabique

Arteria labial superior

Arteria labial inferior

Arteria facial

Universidad de
los Andes




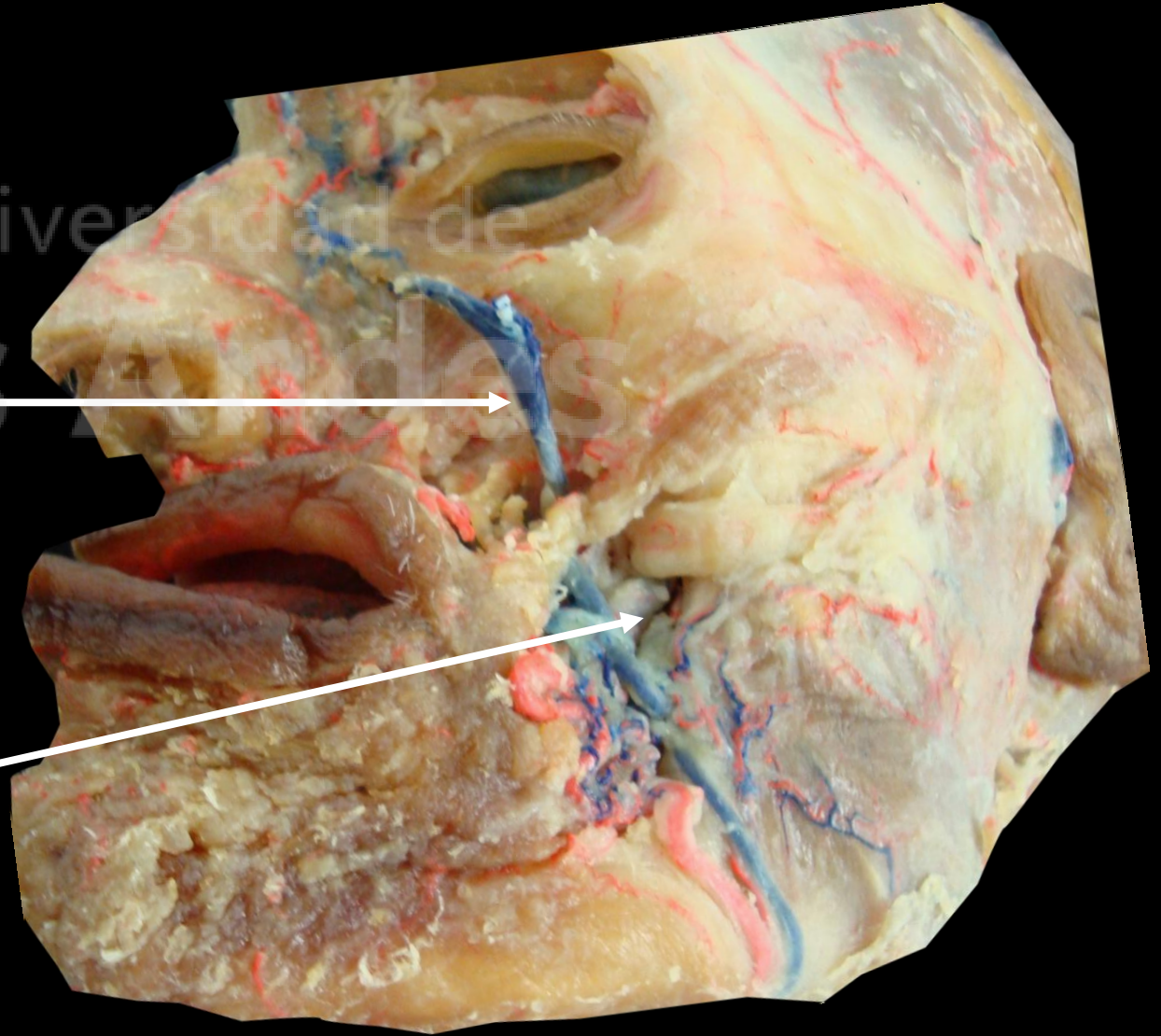
Visión anterolateral de la cara: Recorrido de la arteria facial y sus divisiones labiales



Universidad de
los Andes

Vena facial →

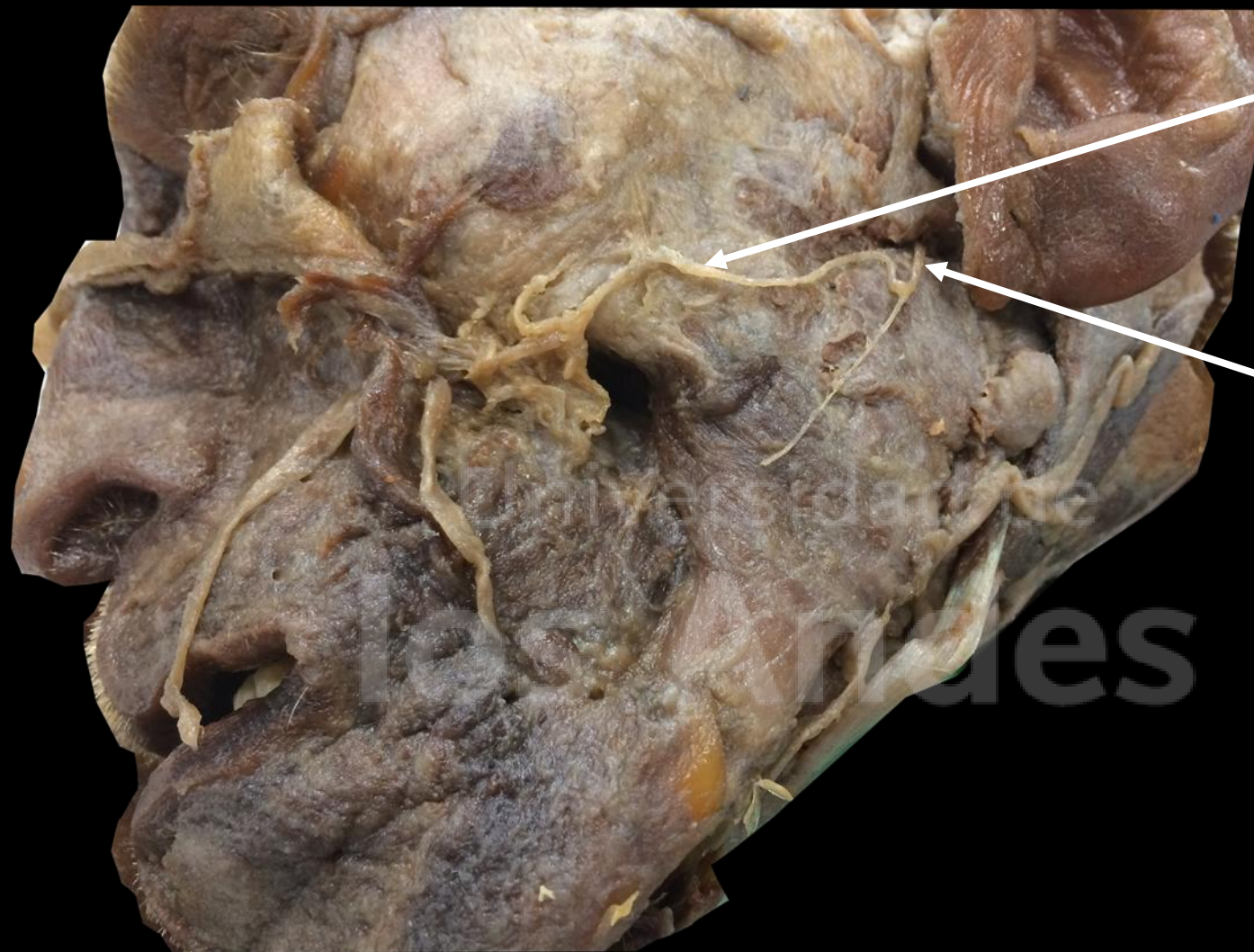
Vena facial profunda →



Visión anterolateral de la cara: Recorrido de la vena facial por la región geniana.




Universidad de
los Andes



Ramo bucal del nervio facial

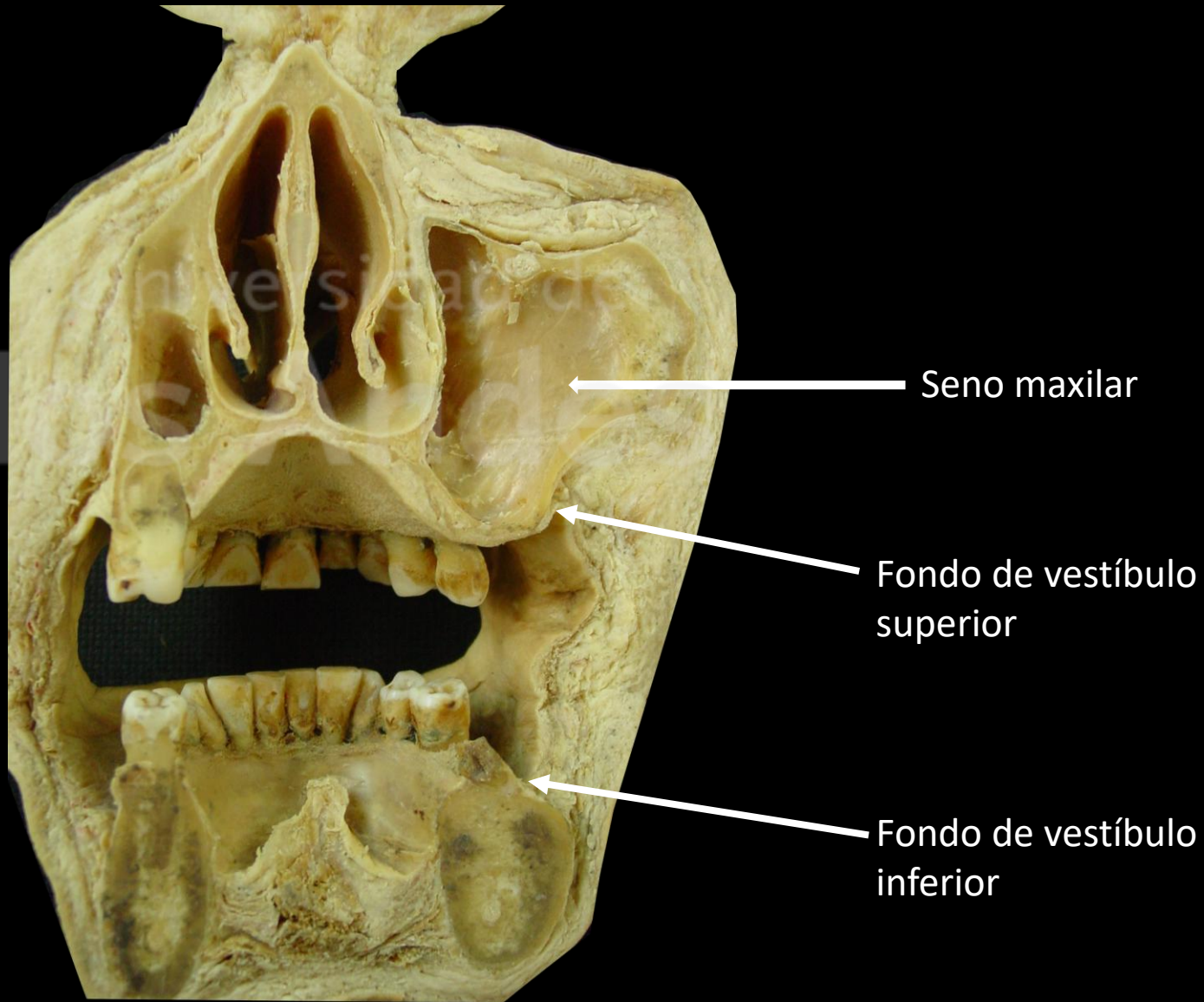
Nervio facial



Visión lateral de la cara con parótida retirada: Ubicación en región maseterina del ramo bucal del nervio facial




Universidad de
los Andes



Seno maxilar

Fondo de vestíbulo
superior

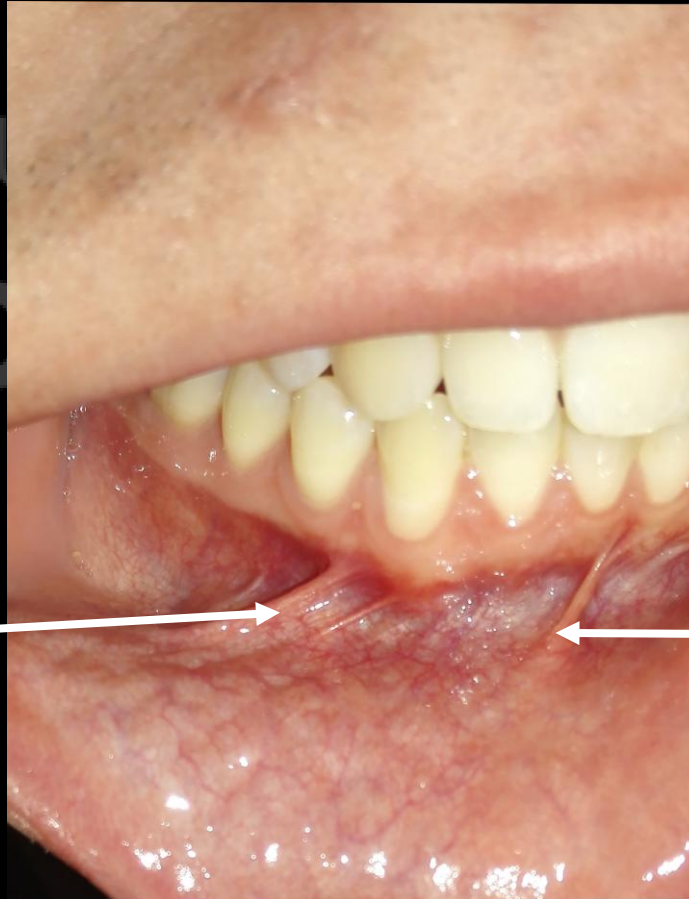Fondo de vestíbulo
inferior



Visión posterior de corte coronal de cara: Delimitación del vestíbulo oral y relación con seno maxilar




Universidad de
los Andes



Frenillo lateral inferior

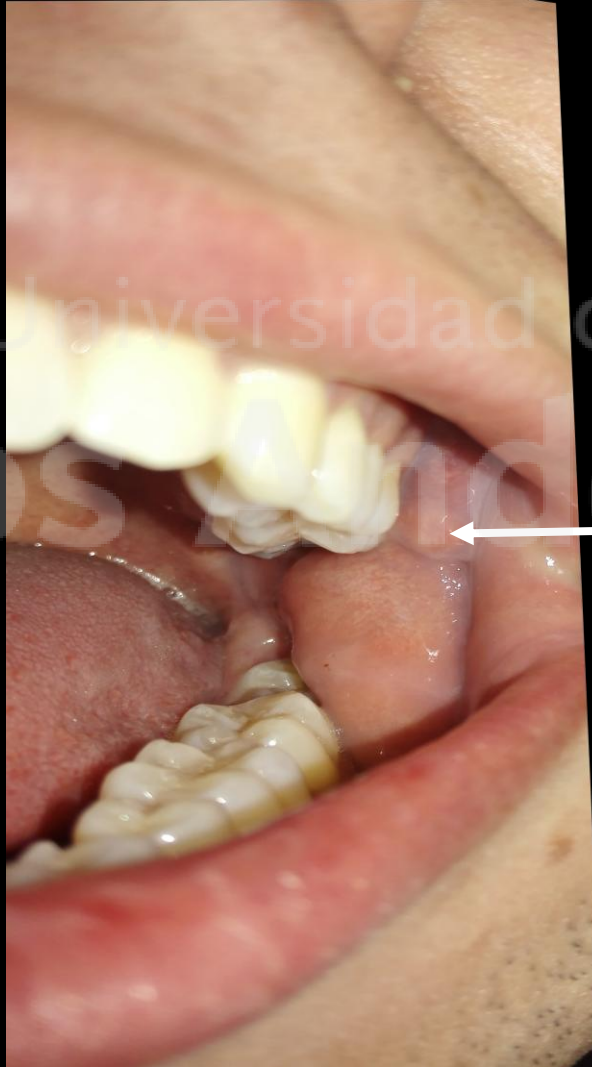Frenillo labial inferior




Vestíbulo oral. Visión anterior: Frenillos.



Universidad de
los Andes



Papila del conducto
parotídeo

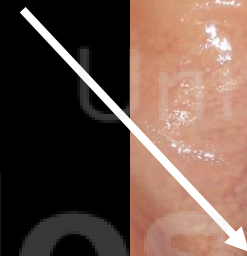

Visión anterior cavidad oral: Papila del conducto parotídeo en cara interna de mejilla

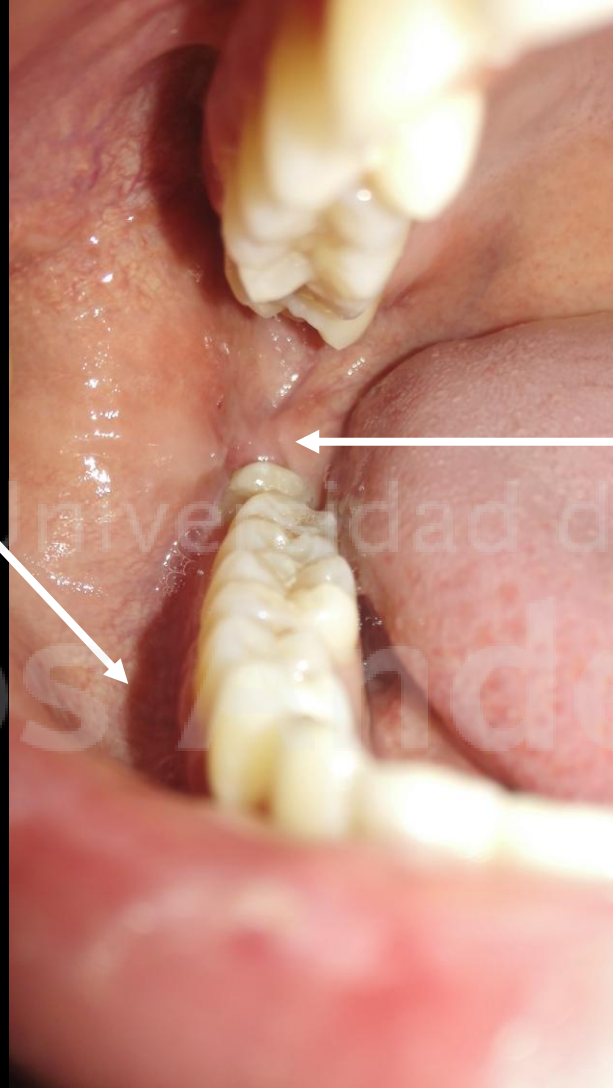


Universidad de
los Andes


Fondo de vestíbulo inferior



Espacio retromolar



Vestíbulo oral. Visión anterior. Comunicación del fondo vestíbulo con cavidad oral propiamente tal por espacio retromolar.





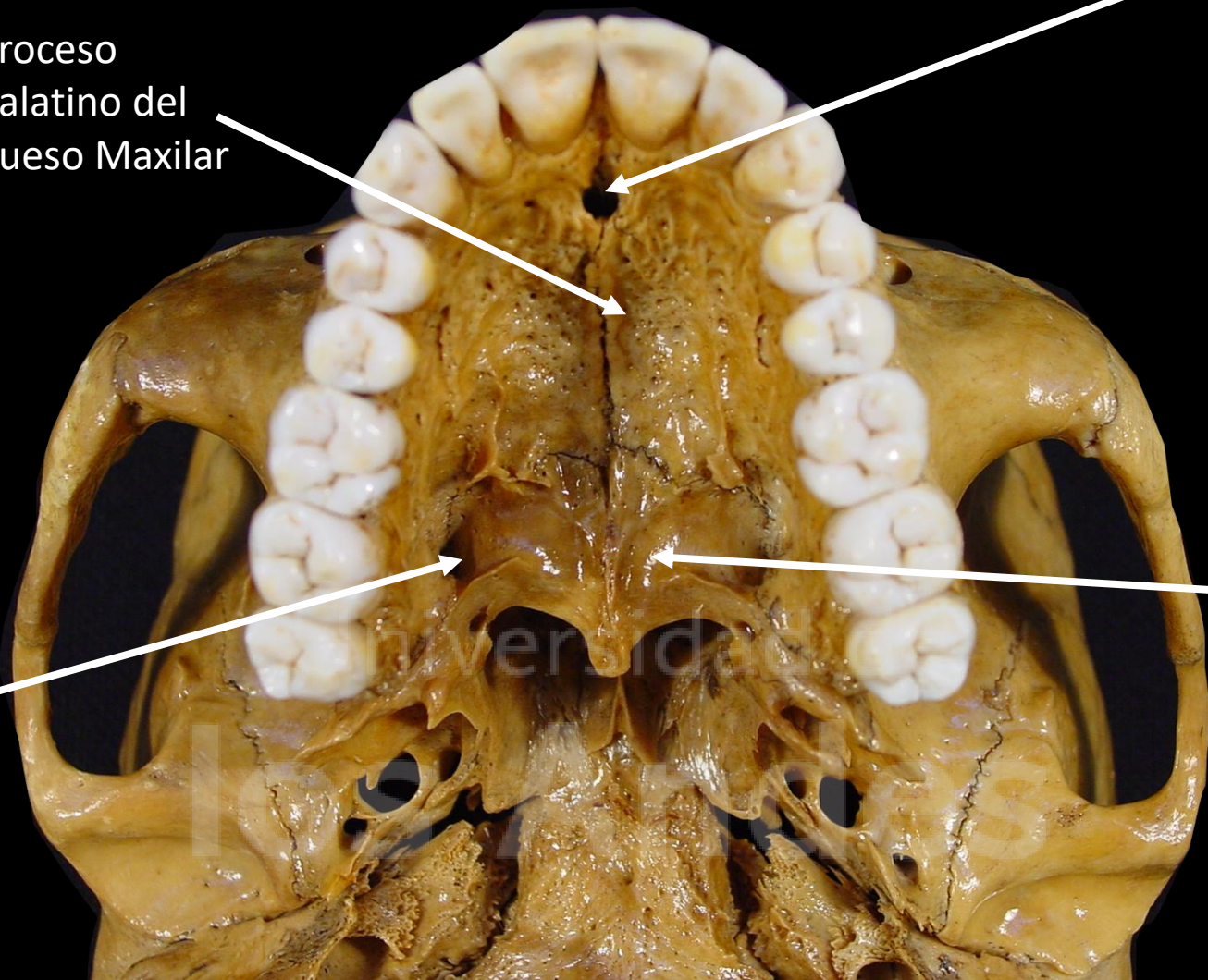
Universidad de
los Andes

Proceso
palatino del
hueso Maxilar

Agujero incisivo

Agujero
palatino mayor

Lamina
horizontal del
hueso palatino



Visión inferior del exocraneo: Procesos del hueso maxilar y palatino que conforman el paladar duro. Agujeros incisivo y palatino mayor.

A

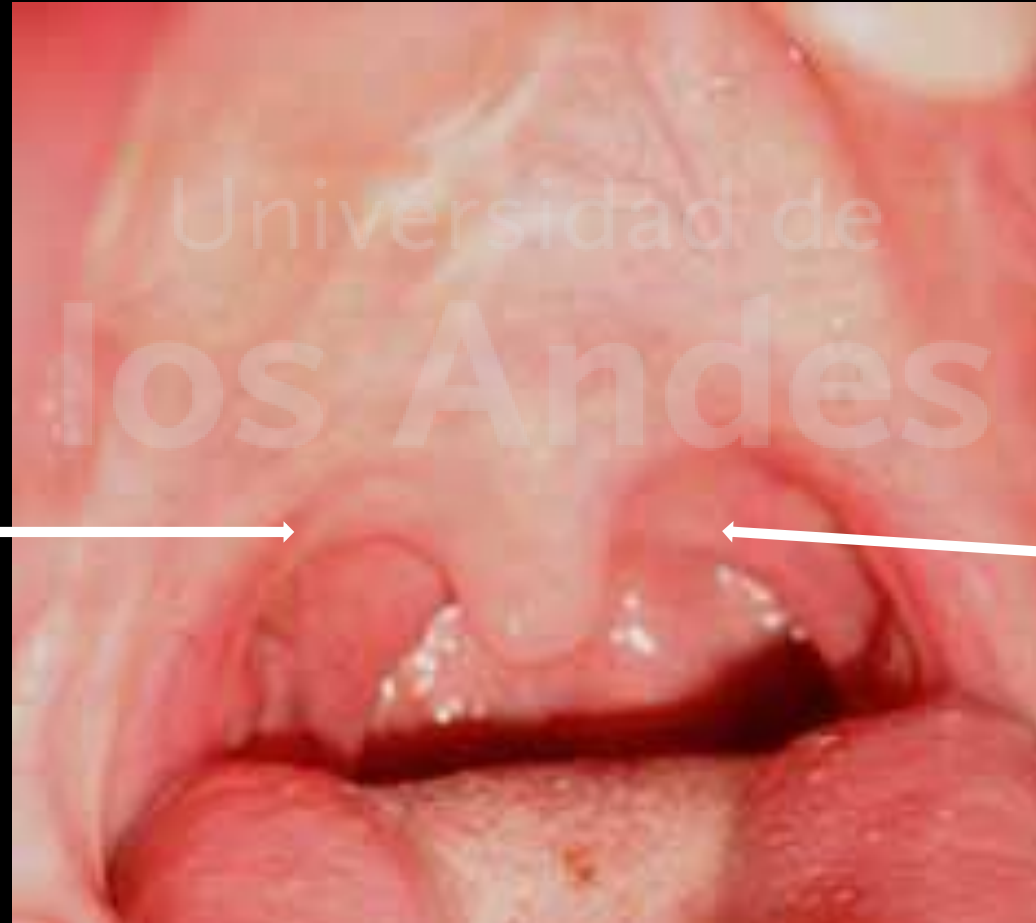P

L

L




Universidad de
los Andes



Arco palatogloso →

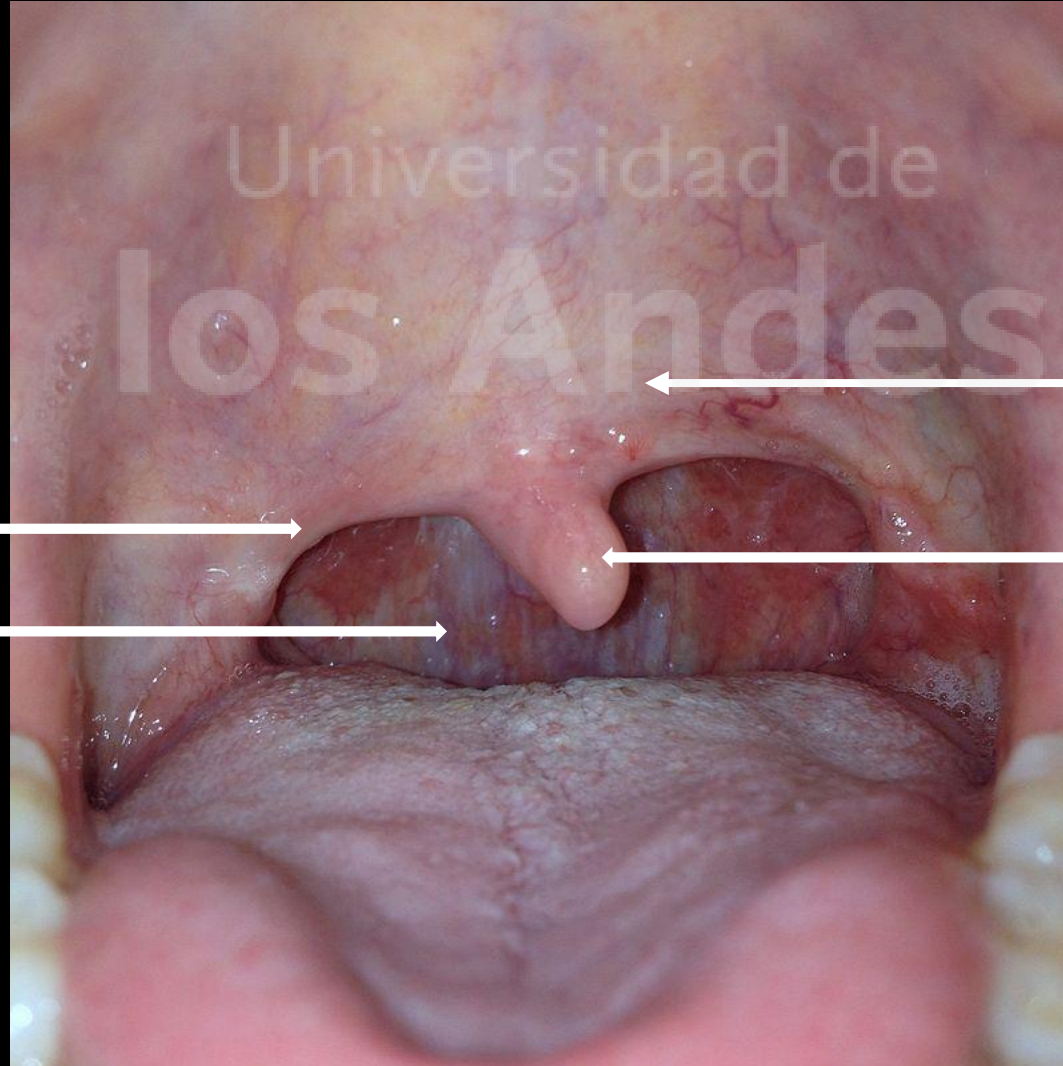← Arco palatofaríngeo



Cavidad oral: Velo palatino. Visión anterior de arcos palatogloso y palatofaríngeo



Universidad de
los Andes




Arco palatogloso →

Orofaringe →

← Velo del paladar

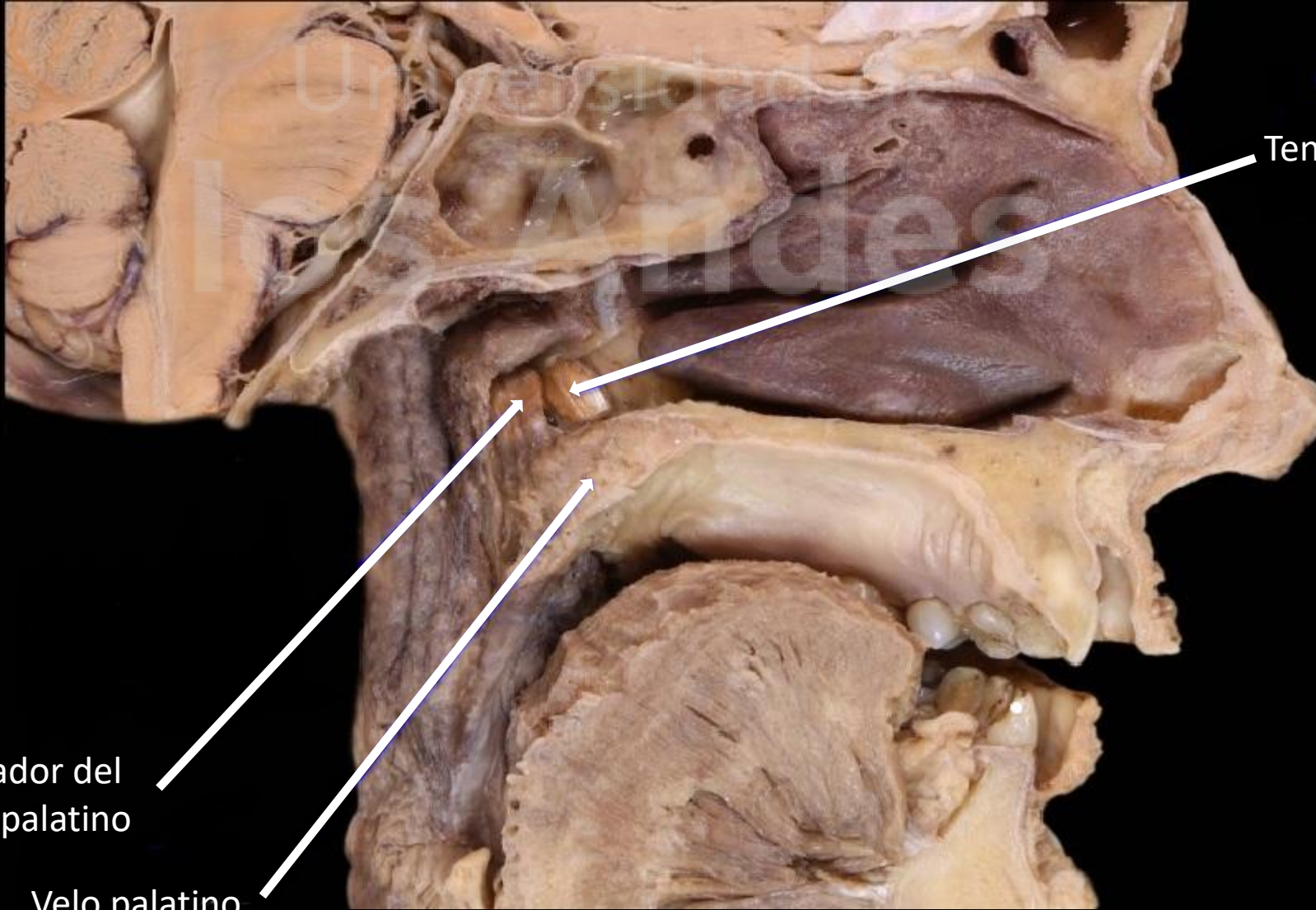
← Úvula



Cavidad oral: Visión anterior paladar blando y su relación con la orofaringe




Universidad de
los Andes



Tensor del velo

Elevador del
velo palatino

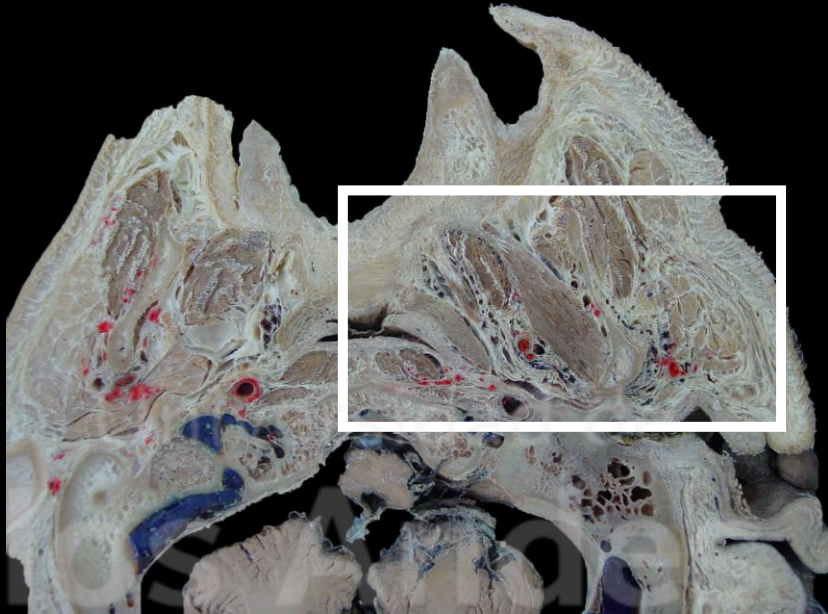
Velo palatino



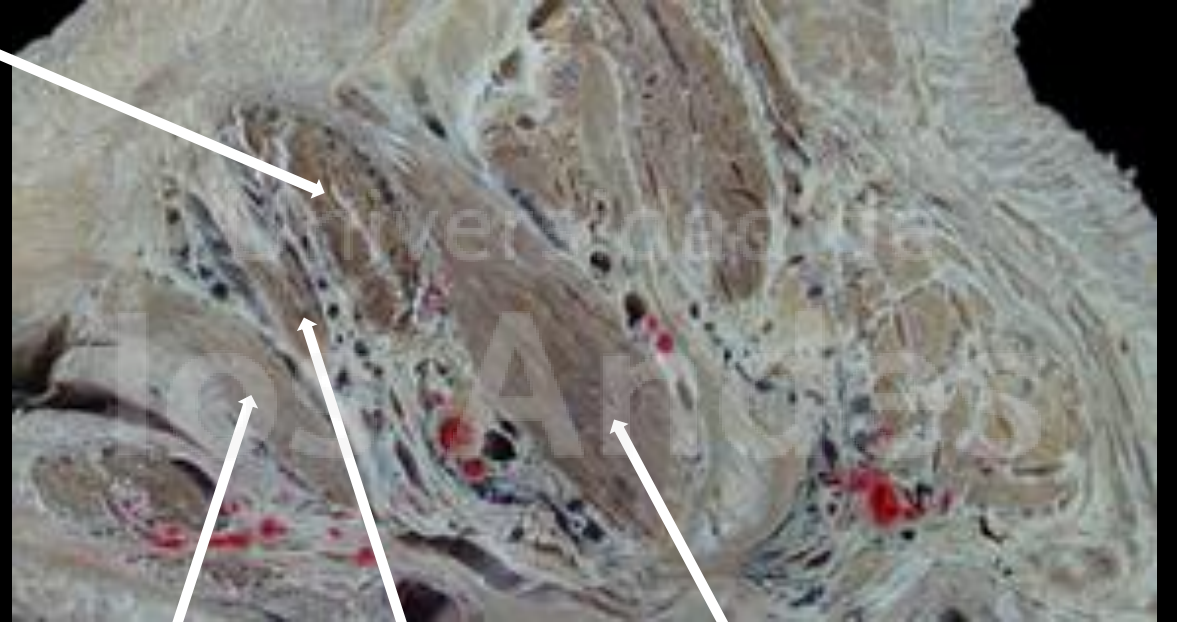
Corte sagital con mucosa de rinofaringe retirada: Ubicación anatómica de musculatura del velo paladar en rinofaringe



Universidad de
los Andes




Músculo
pterigoideo
medial



Tuba auditiva

Músculo tensor
del velo palatino

Músculo
pterigoideo
lateral

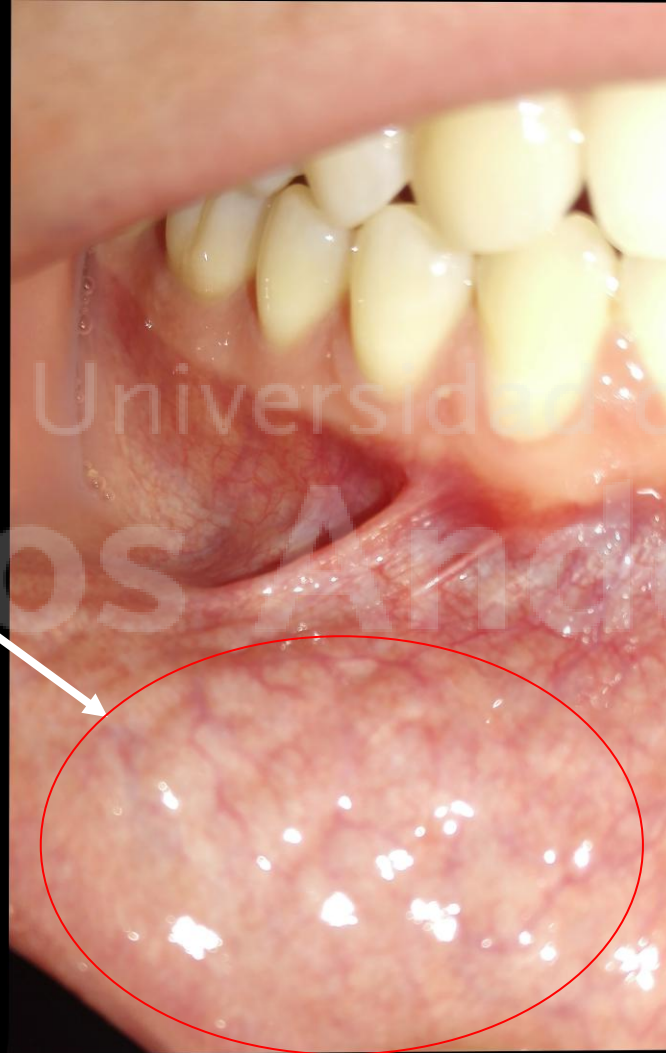


Visión superior de corte transversal: Ubicación de musculatura del velo del paladar en relación a músculos pterigoideos



Universidad de
los Andes

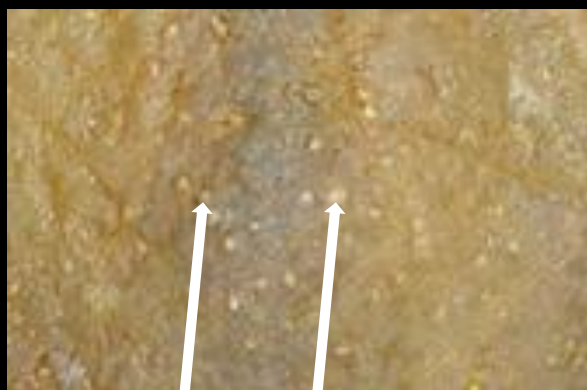Glándulas labiales



Pared anterior. Visión anterolateral de labio inferior: Glándulas salivales menores




Universidad de
los Andes



Papilas
fungiformes

V lingual




Vértice

Agujero ciego

Raíz

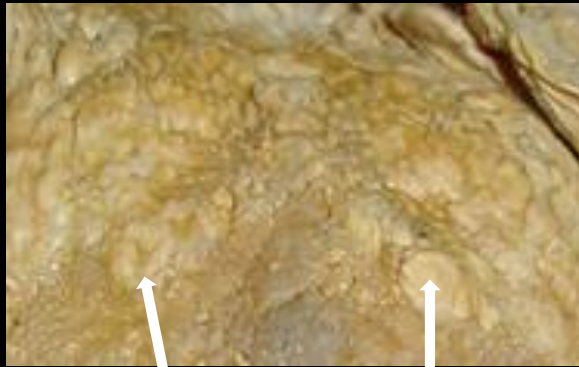Cuerpo



Visión Superior de lengua: V lingual y porciones de la lengua



Universidad de
los Andes




Papilas caliciformes



Papilas
caliciformes
(V lingual)

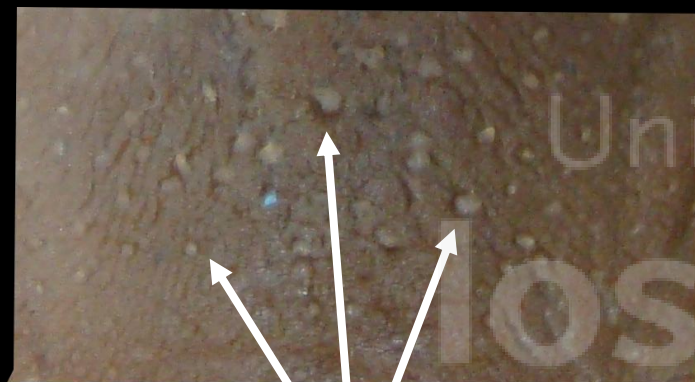Cara dorsal
de la lengua



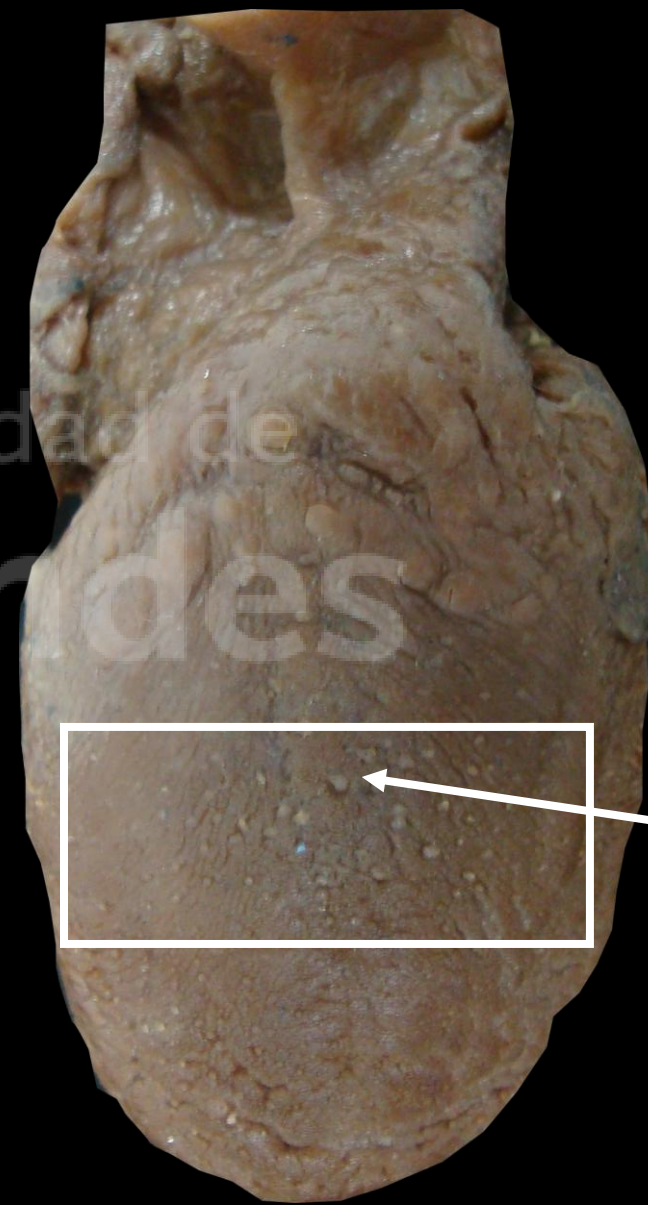
Visión Superior de lengua: papilas caliciformes en V lingual




Universidad de
los Andes



Papilas fungiformes



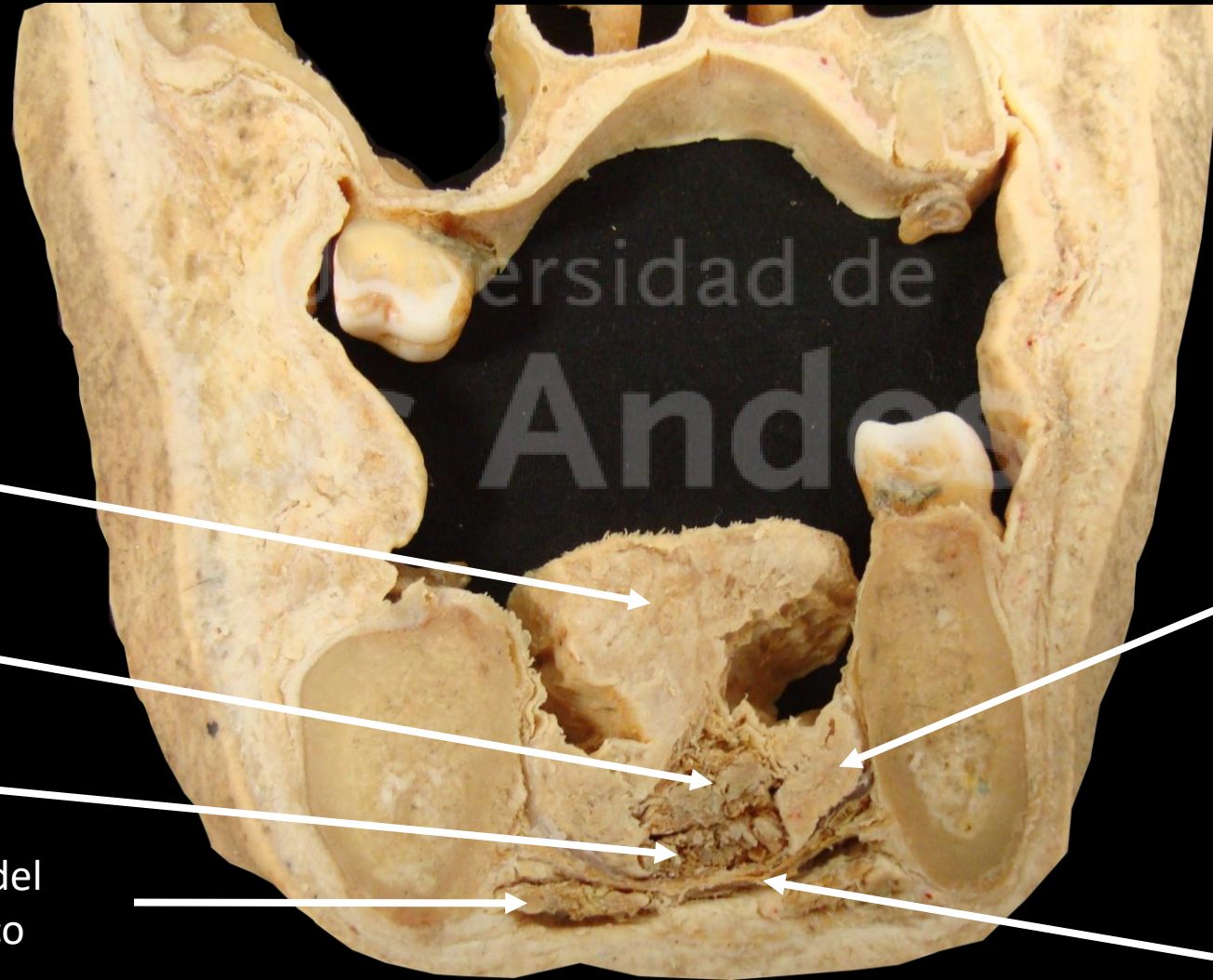
Papilas fungiformes



Visión superior de lengua: Papilas fungiformes



Universidad de
los Andes



Músculos
intrínsecos
de la lengua

Músculo
geniogloso


Músculo
genihioideo

Ventre anterior del
músculo digástrico

Glándula
sublingual

Músculo
milohioideo

Visión anterior. Corte coronal de músculos que conforman la lengua y suprahioides.


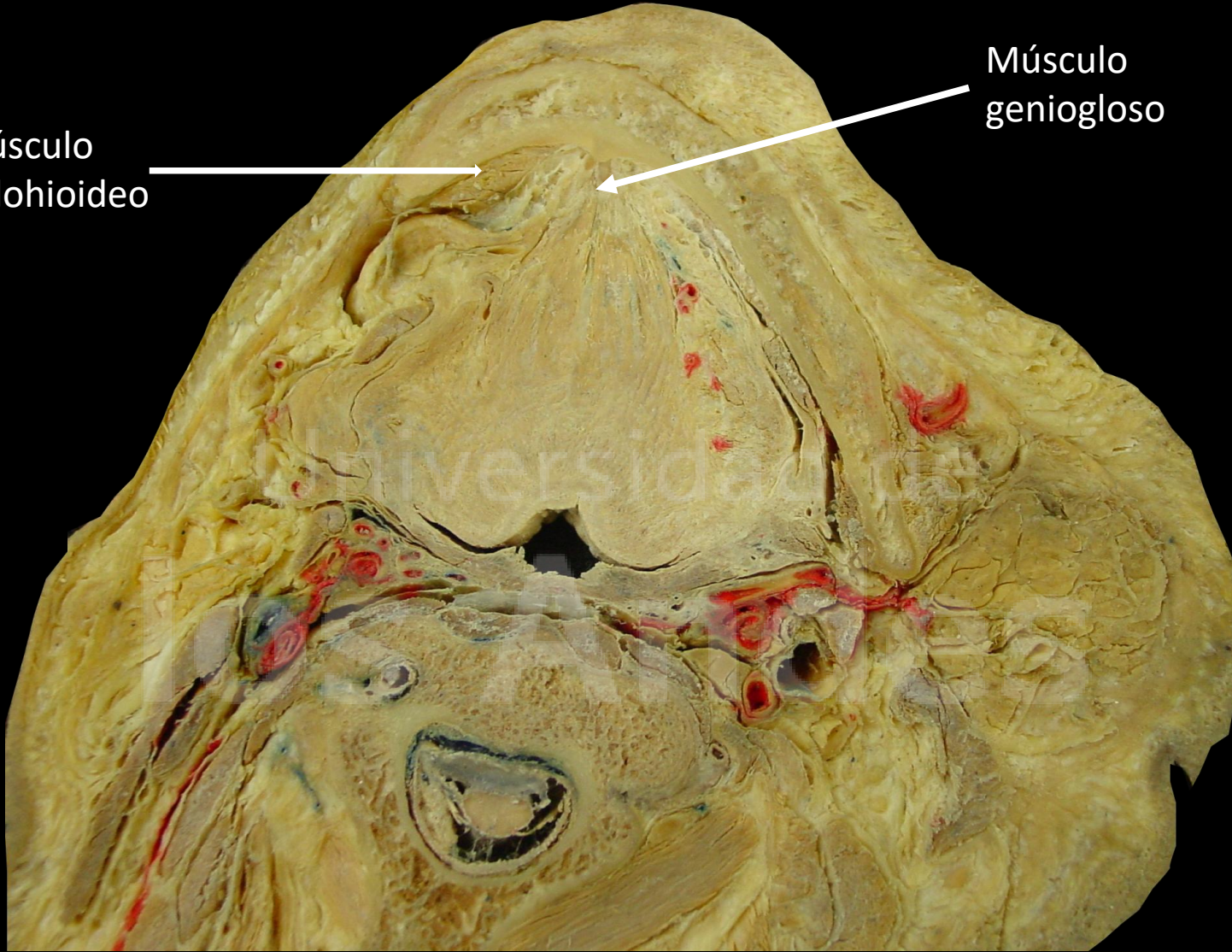




Universidad de
los Andes

Músculo
milohioideo

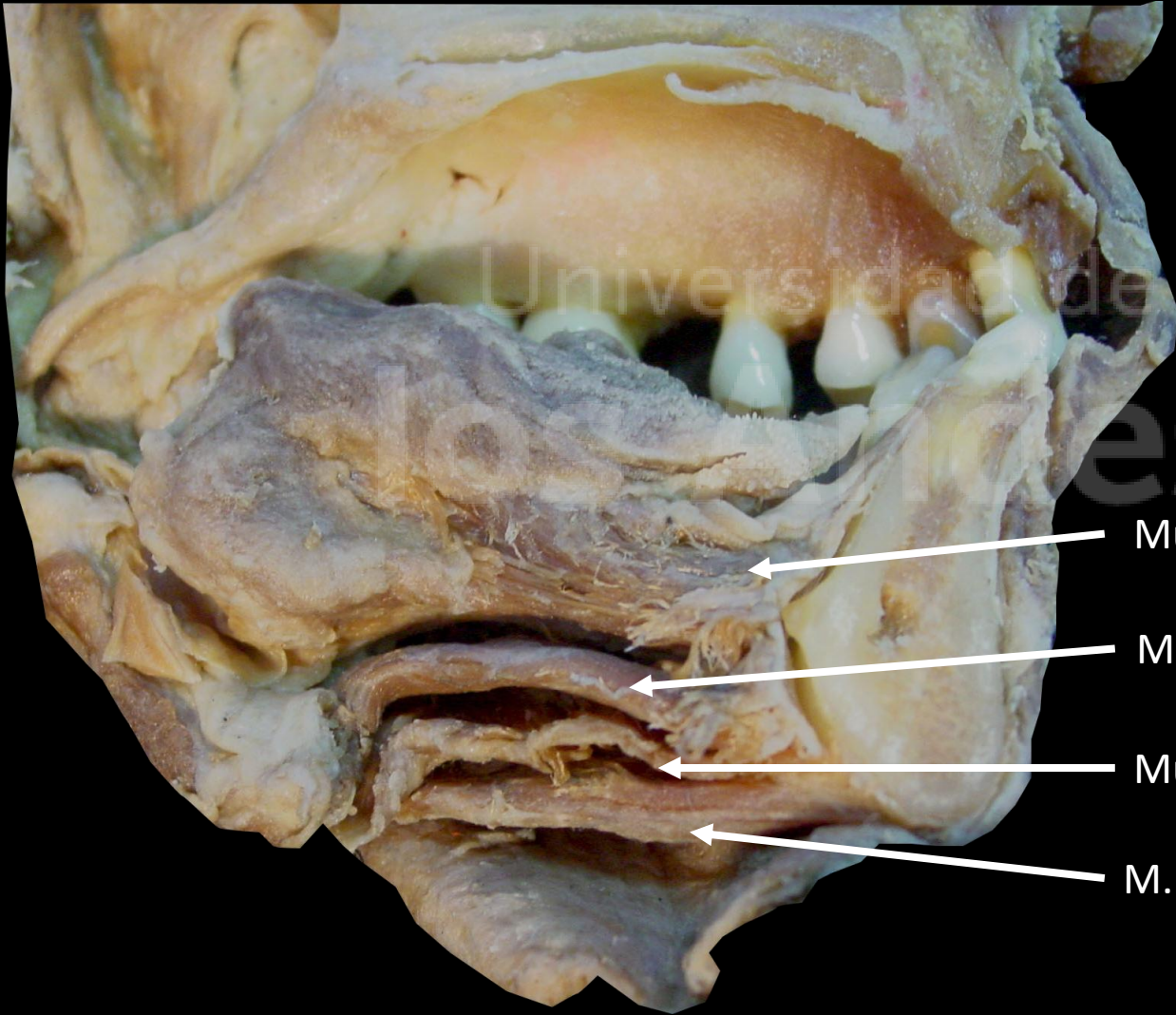
Músculo
geniogloso



Visión Superior corte horizontal de cara: **Músculo geniogloso** y su origen en la mandíbula



Universidad de
los Andes




Músculo geniogloso

Músculo genihioideo

Músculo milohioideo

M. Vientre anterior del digástrico



Corte sagital de cavidad oral y espacio paralingual: Músculos geniogloso y suprahioideos.



Universidad de
los Andes



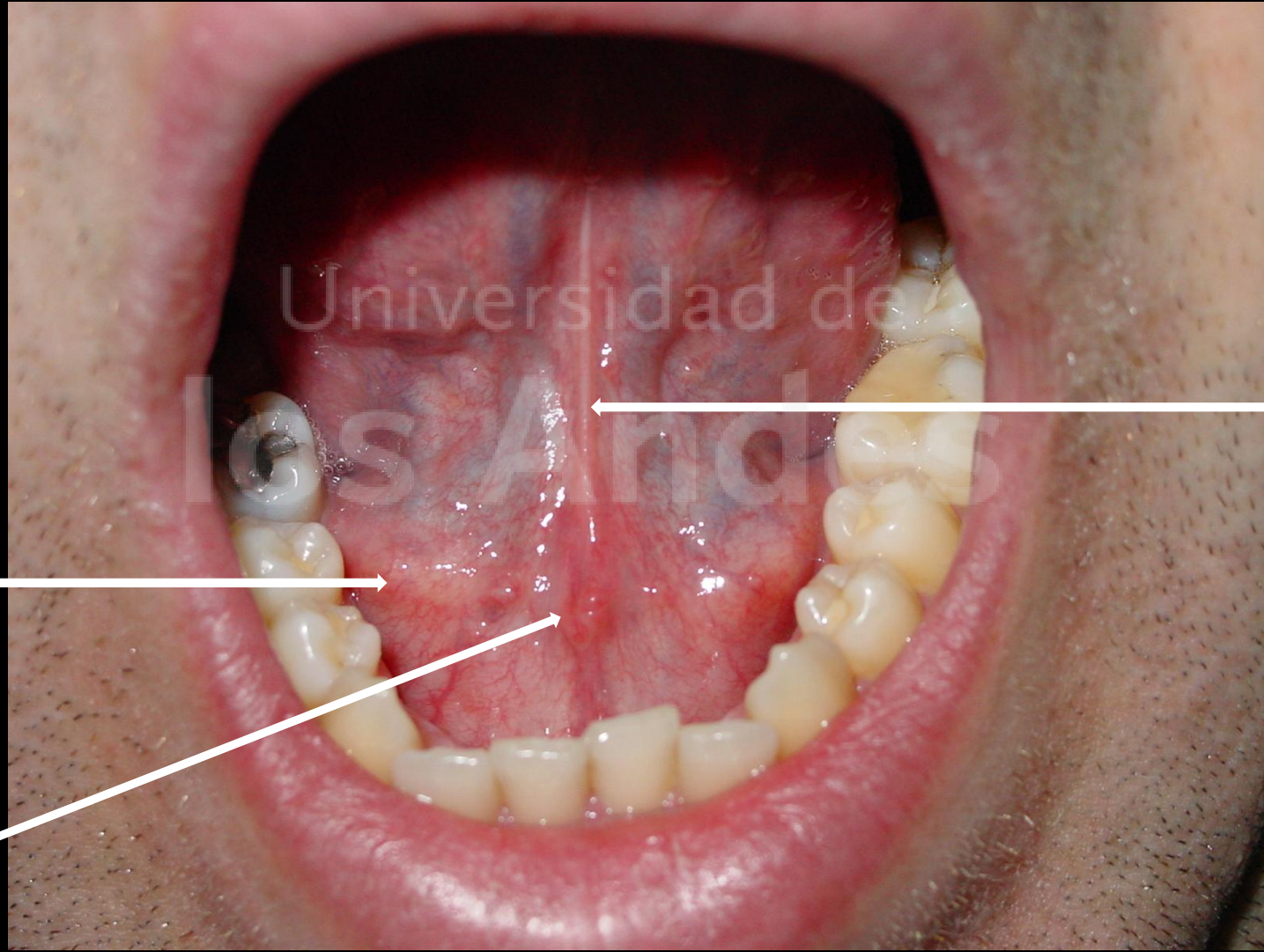**FACULTAD
DE ODONTOLOGÍA**

ESPACIO PARALINGUAL. GLANDULAS PAROTIDA Y SUBMANDIBULAR

Unidad de Morfología




Universidad de
los Andes



Frenillo
lingual

Pliegue
sublingual

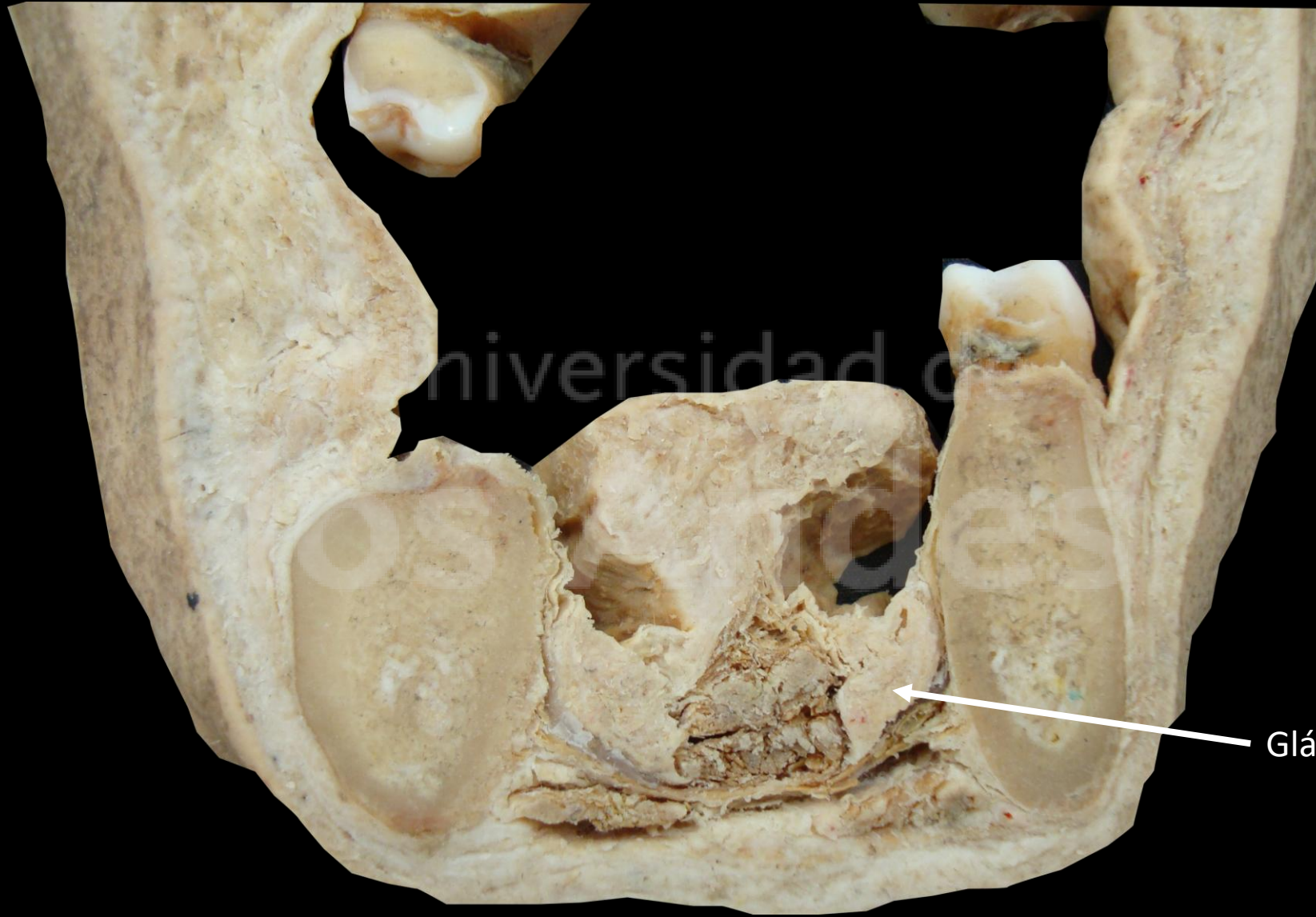
Carúncula
sublingual
derecha




Visión de la cavidad oral con la lengua levantada. Piso de la cavidad oral.



Universidad de
los Andes



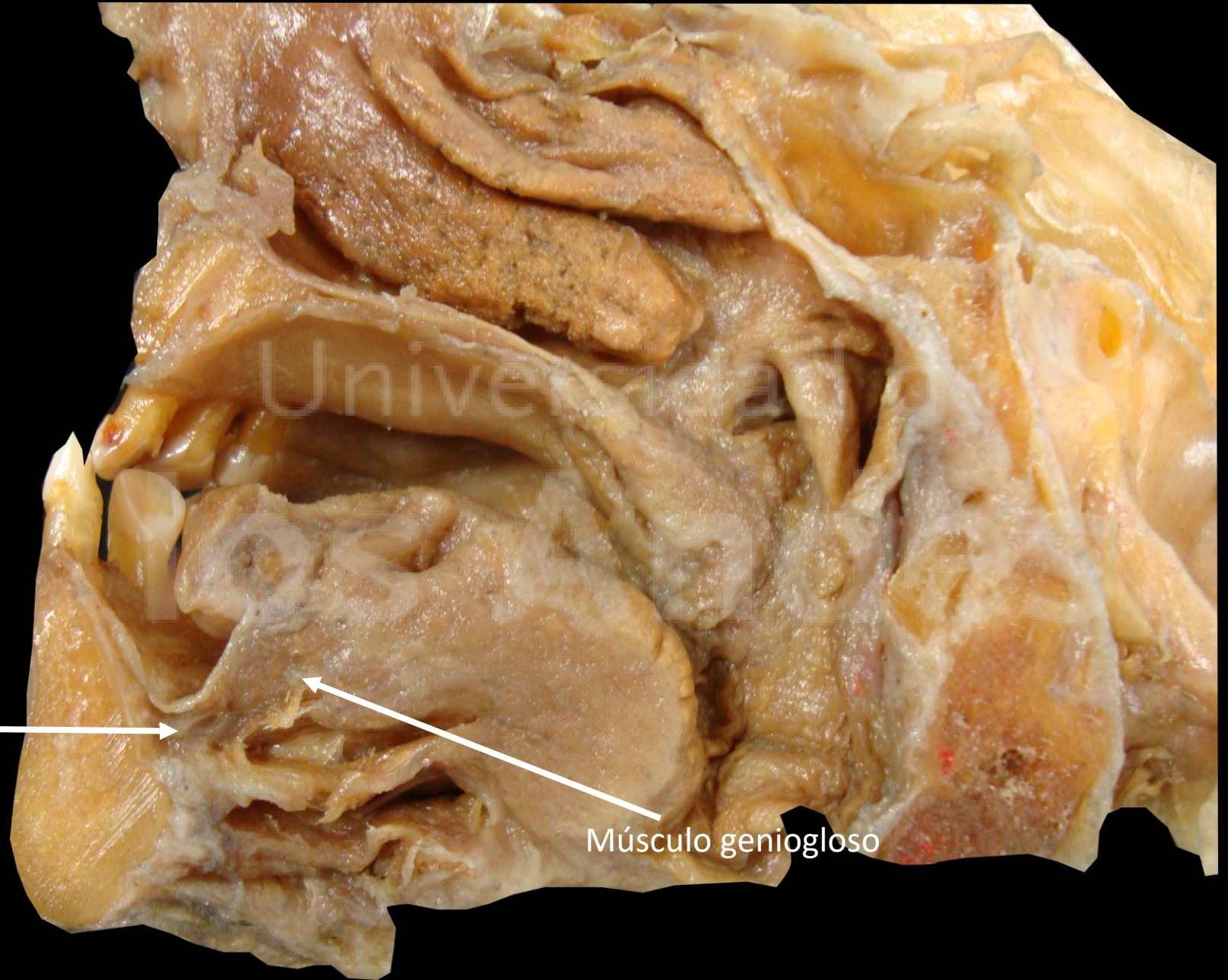
Glándula sublingual



Visión anterior. Corte coronal de cavidad oral: Glándula sublingual en espacio paralingual



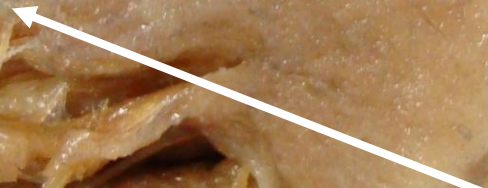
Universidad de
los Andes



Hiato de
Fleischmann




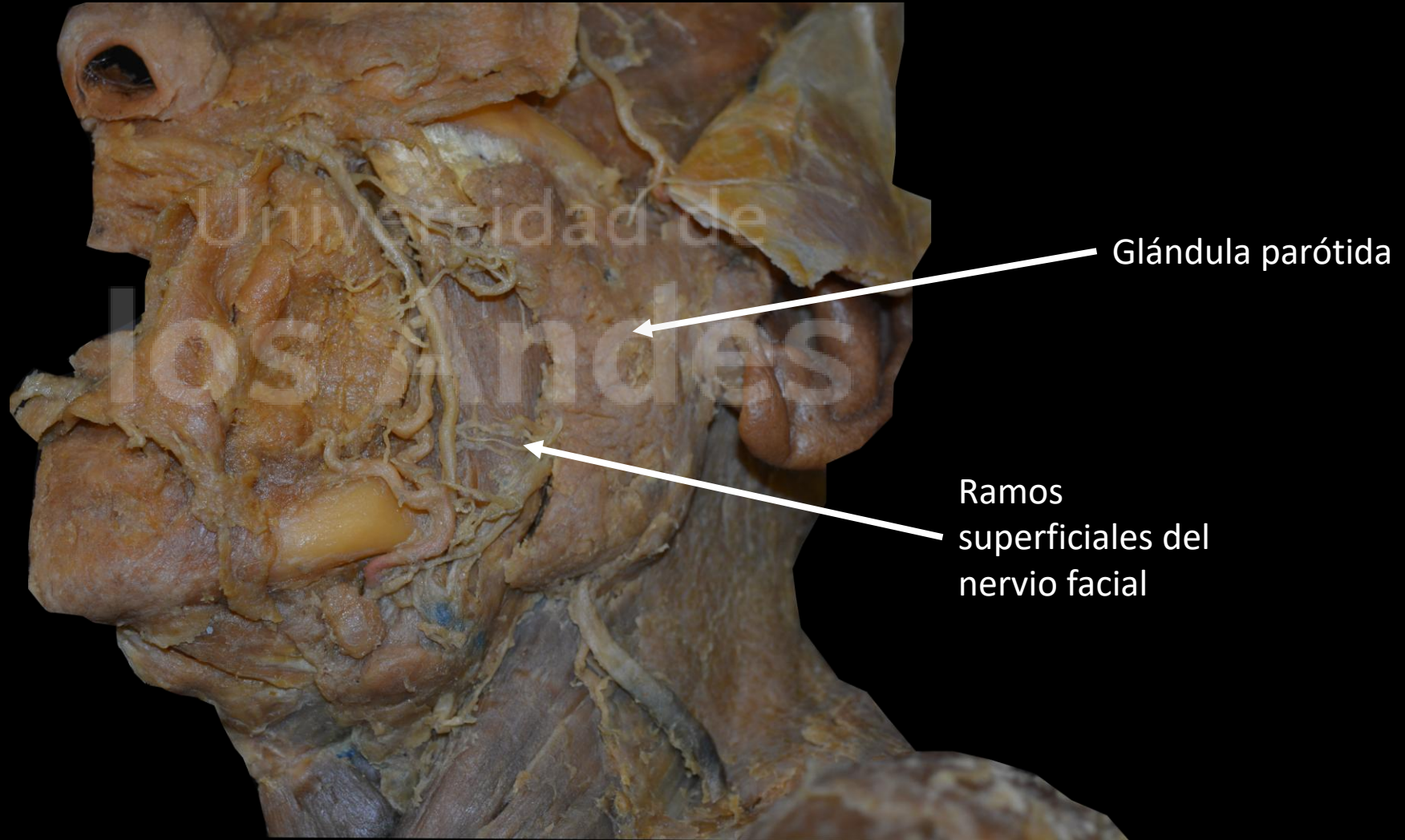
Músculo geniogloso



Corte sagital: Espacio paralingual (pared medial)




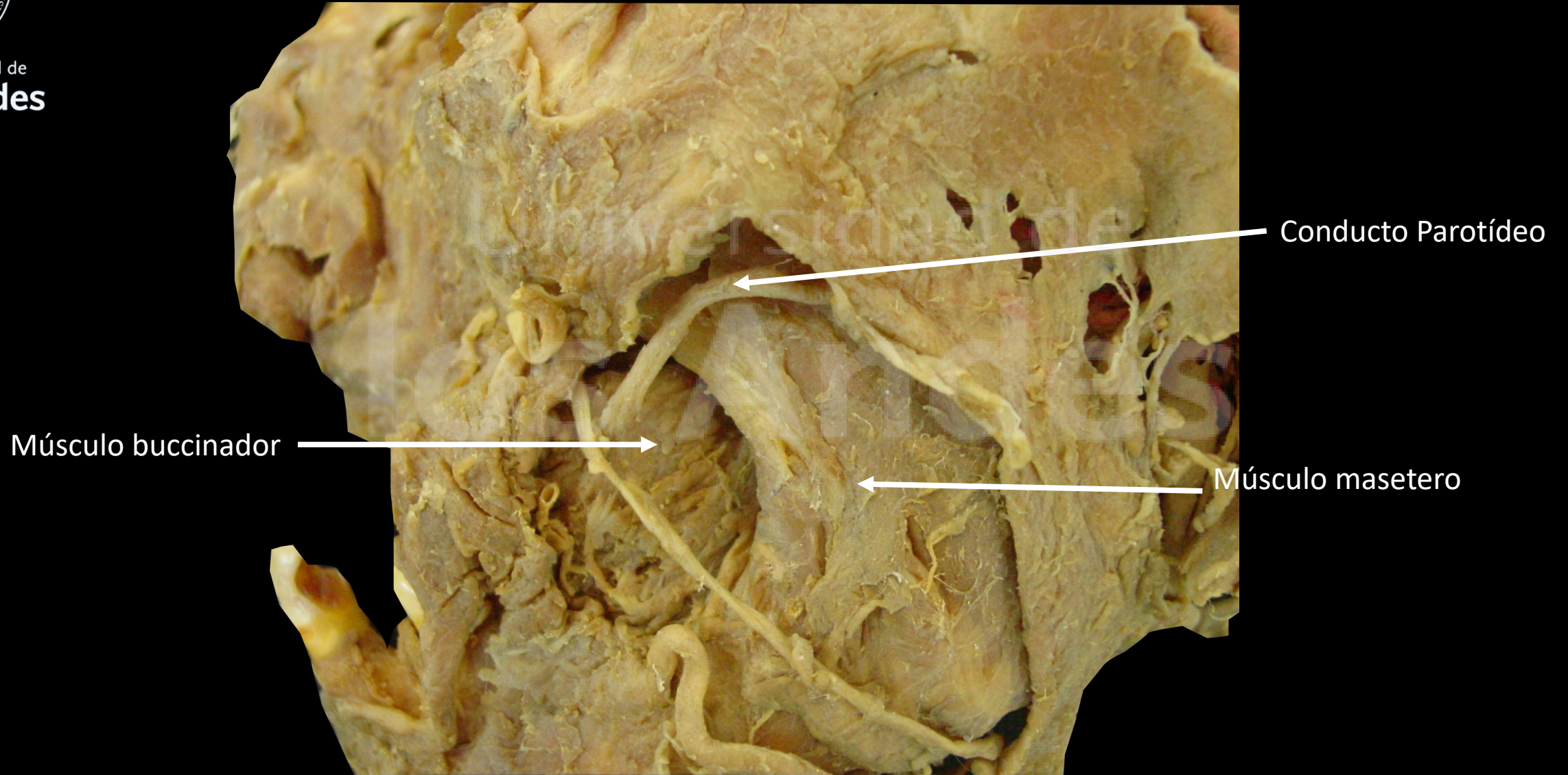
Universidad de
los Andes



Visión lateral de Región Parotídea: Relación entre nervio facial con glándula parótida



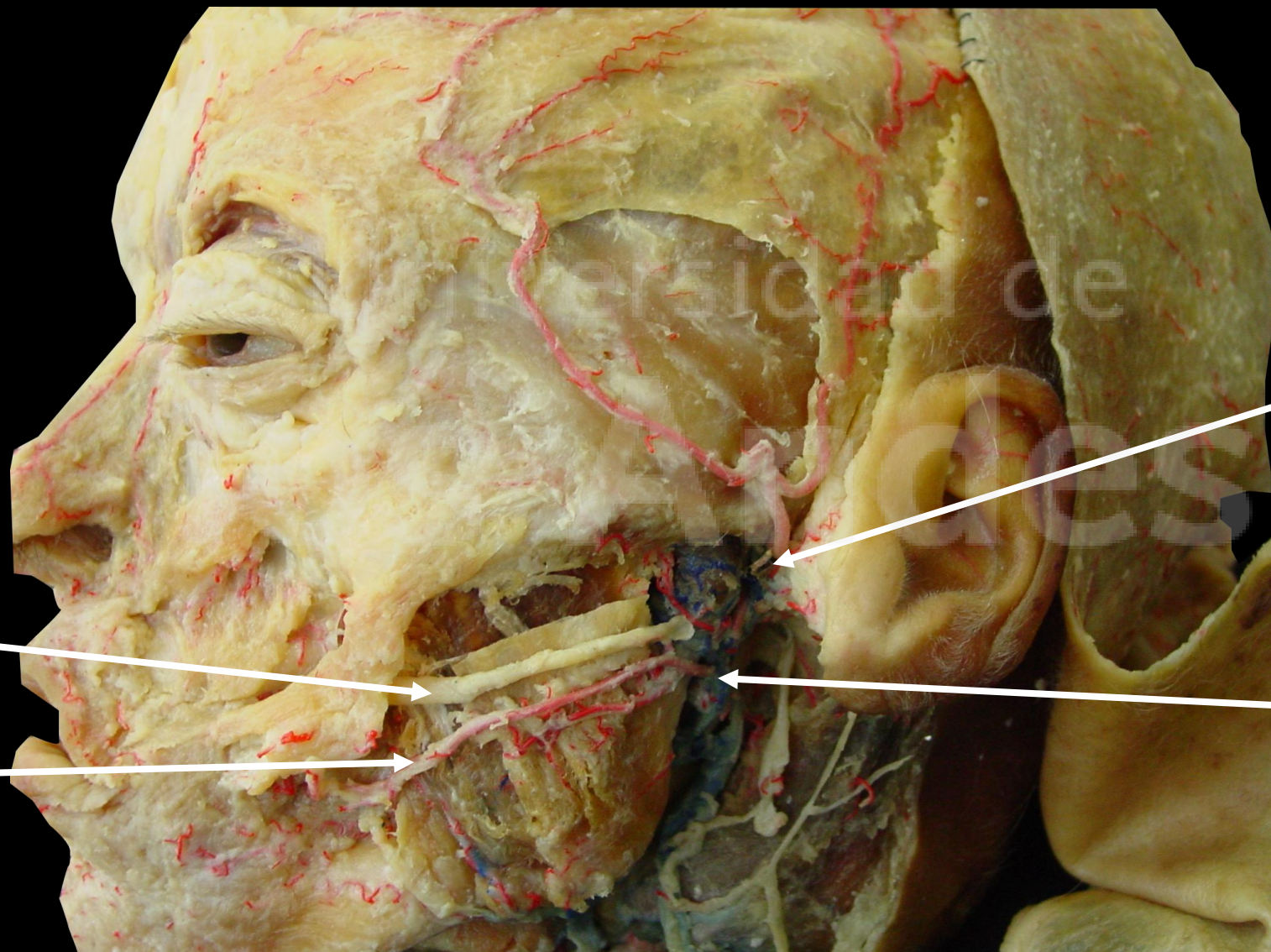
Universidad de
los Andes



Visión lateral de la cara: Trayecto de conducto parotídeo y su relación con músculo buccinador



Universidad de
los Andes



Arteria
temporal
superficial

Vena
retromandibular

Conducto
parotídeo

Arteria facial
transversa

S

A

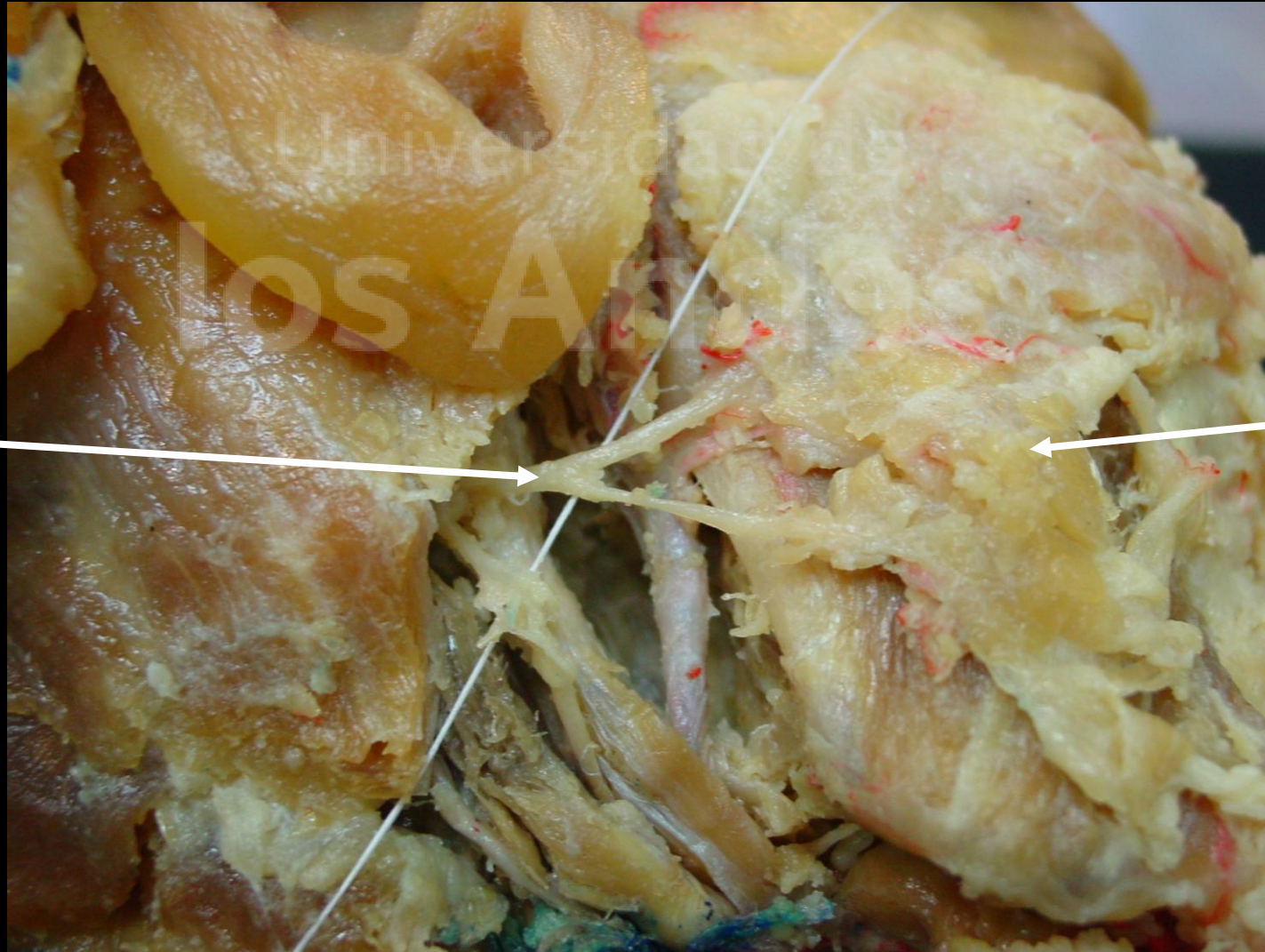
P

I

Visión lateral de la cara con parótida retirada: Trayecto y ubicación de conducto parotídeo, vena retromandibular y arteria facial transversa (variación)




Universidad de
los Andes



Tronco del nervio Facial


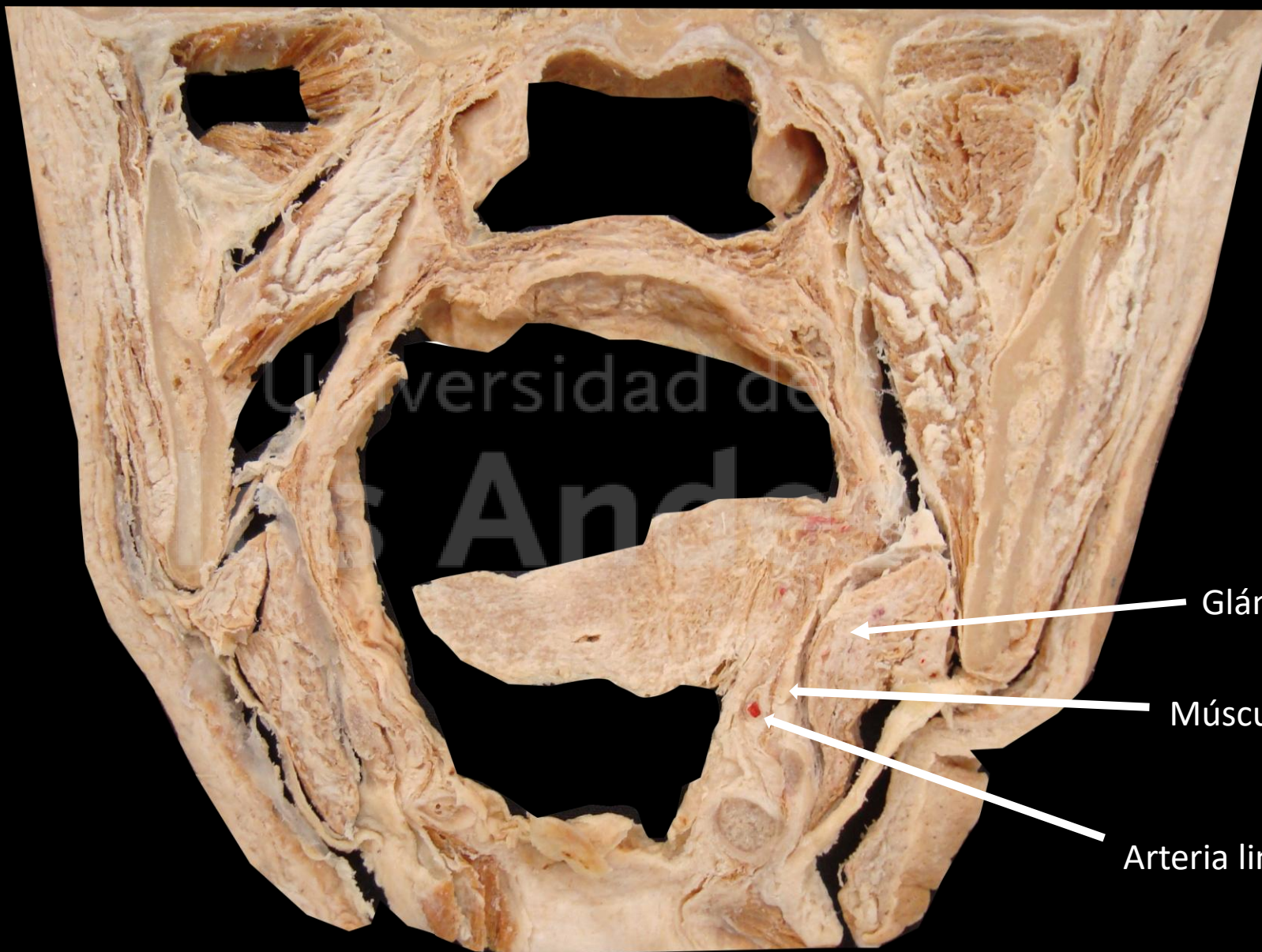
Parótida



Visión lateral de la cara : Relación del tronco del facial y su división cervicofacial con la glándula parótida



Universidad de
los Andes

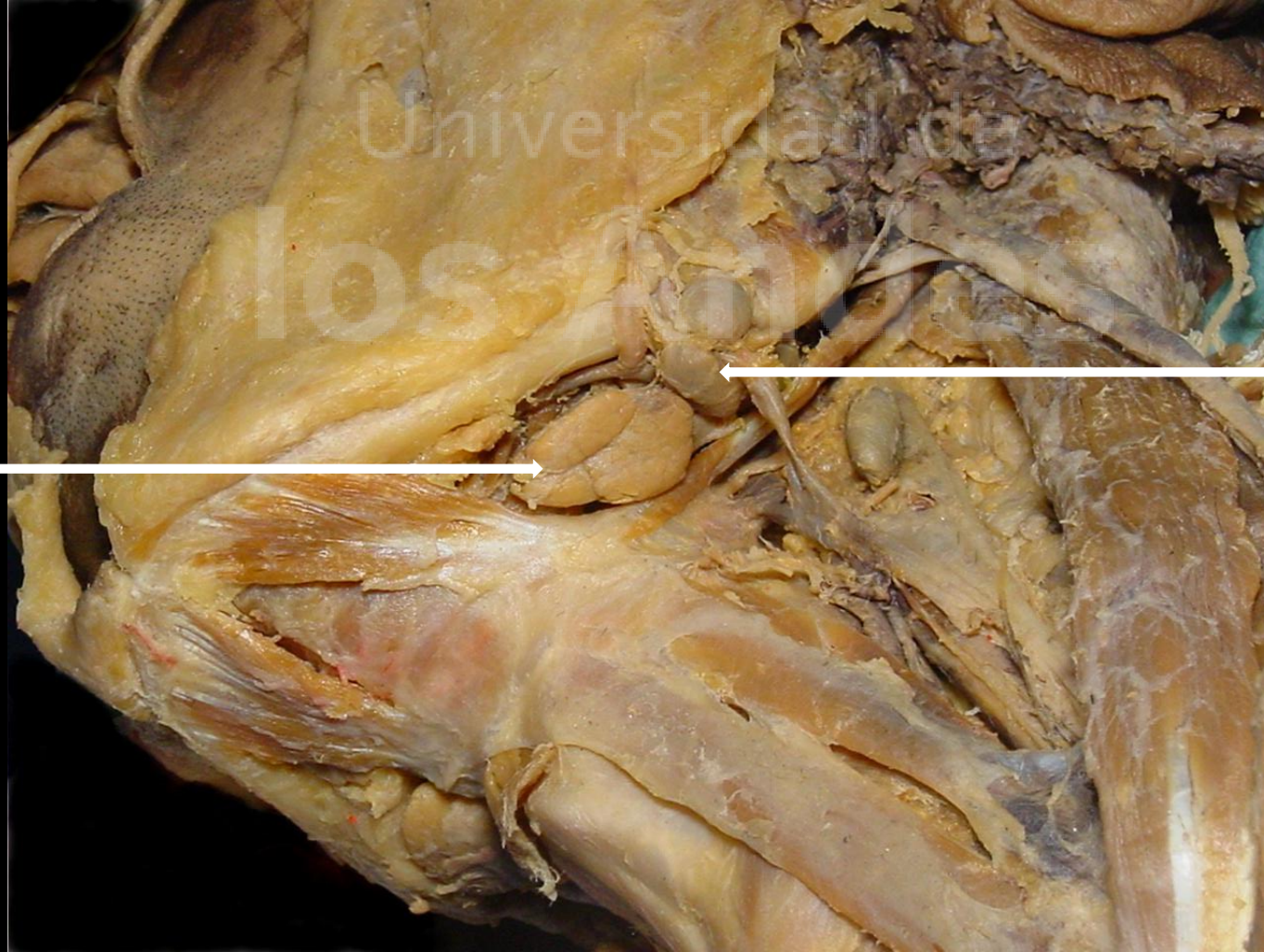


Visión anterior de un corte coronal: Ubicación de glándula submandibular




Universidad de
los Andes

Glándula
submandibular



Linfonodo
submandibular


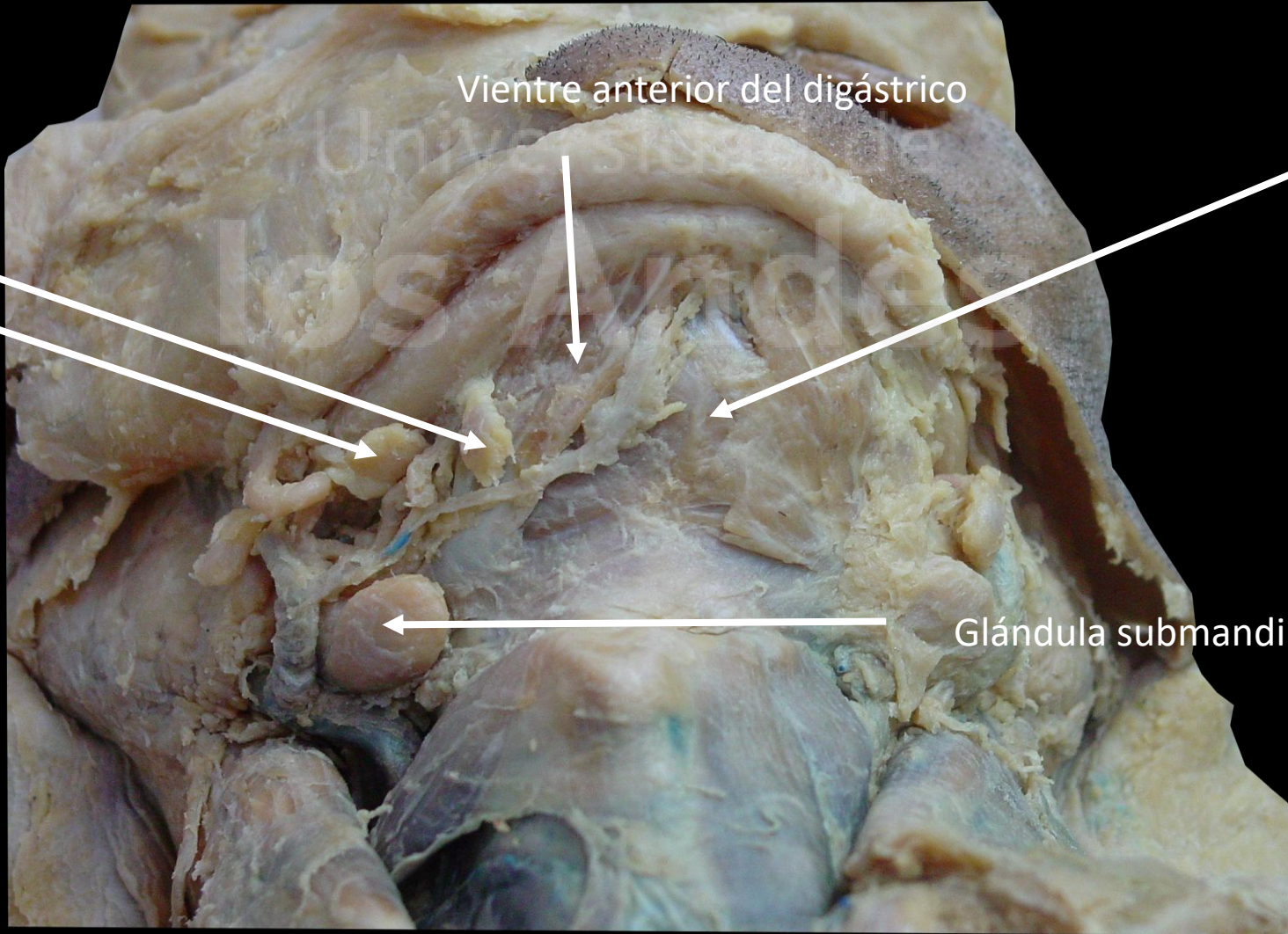


Visión inferolateral del cuello: Ubicación de glándula submandibular y su relación con linfonodo submandibular retroglandular



Universidad de
los Andes

Linfonodos
submandibulares



Visión superficial región submandibular: Relación de Linfonodos submandibulares con vientre anterior del músculo digástrico



Universidad de
los Andes




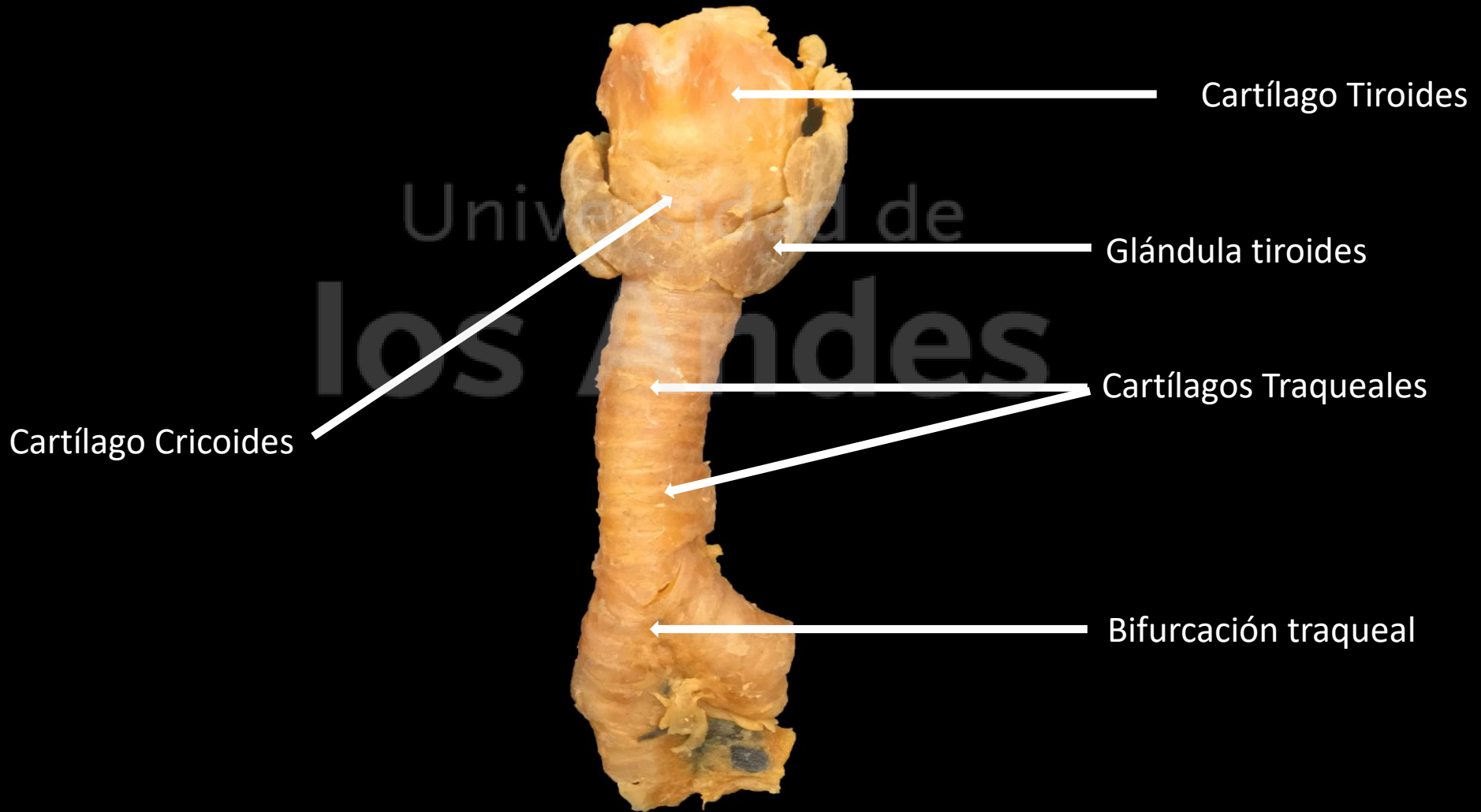
**FACULTAD
DE ODONTOLOGÍA**

LARINGE Y TRÁQUEA CERVICAL.

Unidad de Morfología



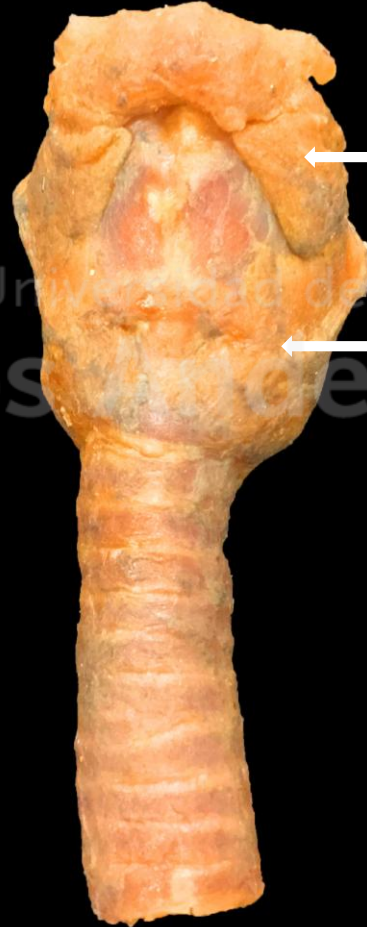Universidad de
los Andes



Visión anterior de esqueleto laríngeo y traqueal: Cartílagos laríngeos



Universidad de
los Andes



Músculo
tirohioideo


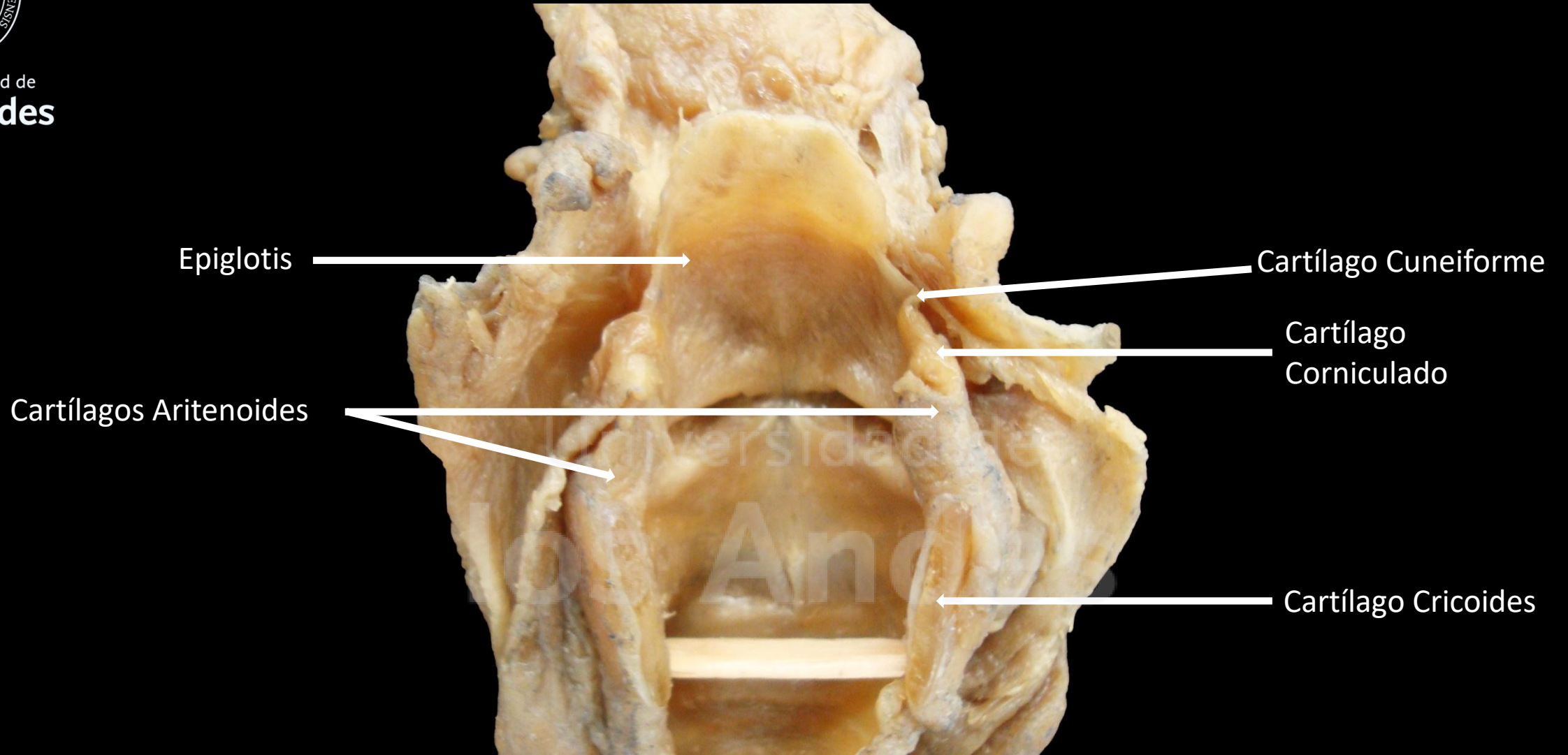
Músculo cricotiroideo



Visión anterior de la laringe: Músculos tirohioideo y cricotiroideo



Universidad de
los Andes

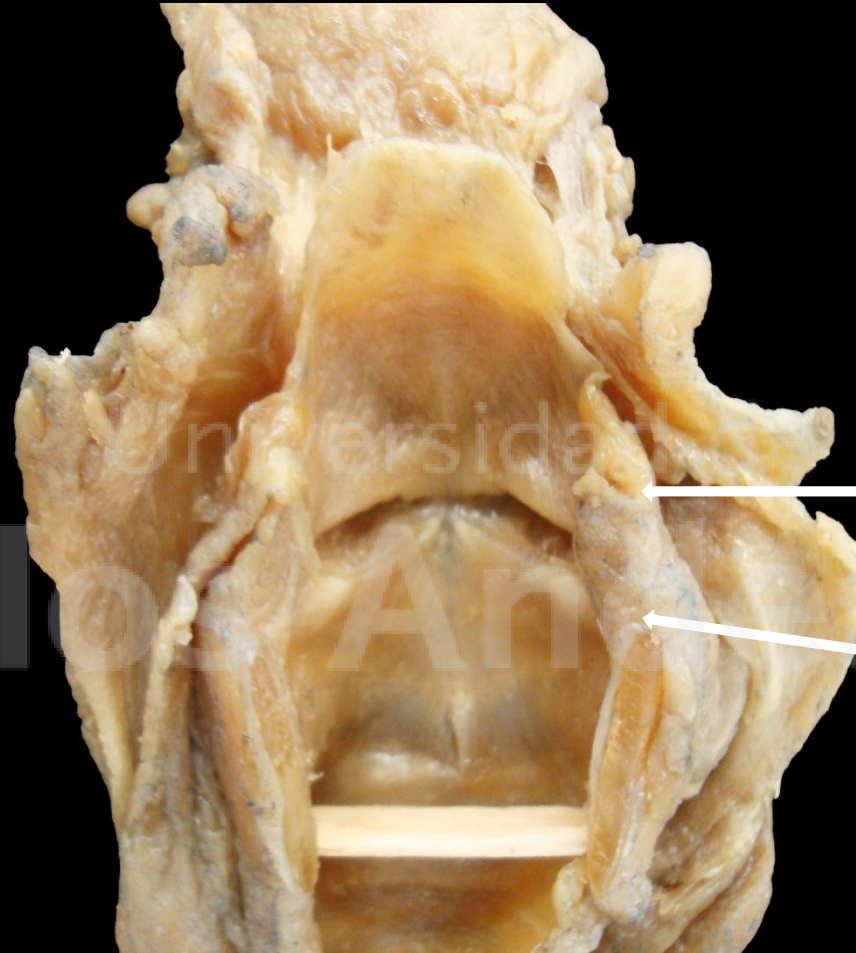
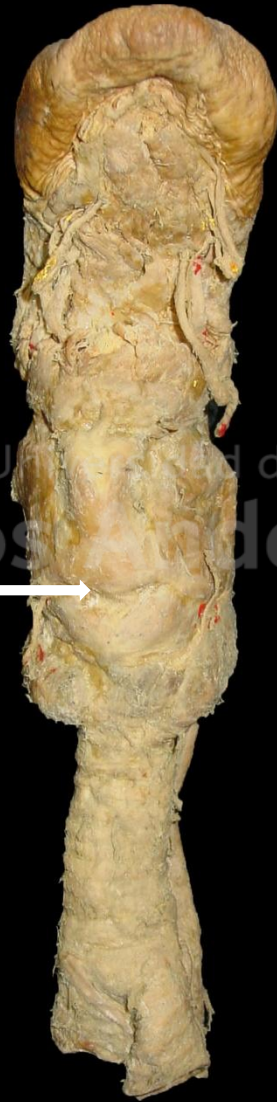

Visión posterior de laringe abierta: Ubicación y relación de cartílagos laríngeos



Universidad de
los Andes


Articulación
Cricotiroidea
(sinovial plana)



Articulación
Aritenocorniculada
(Sinovial plana)




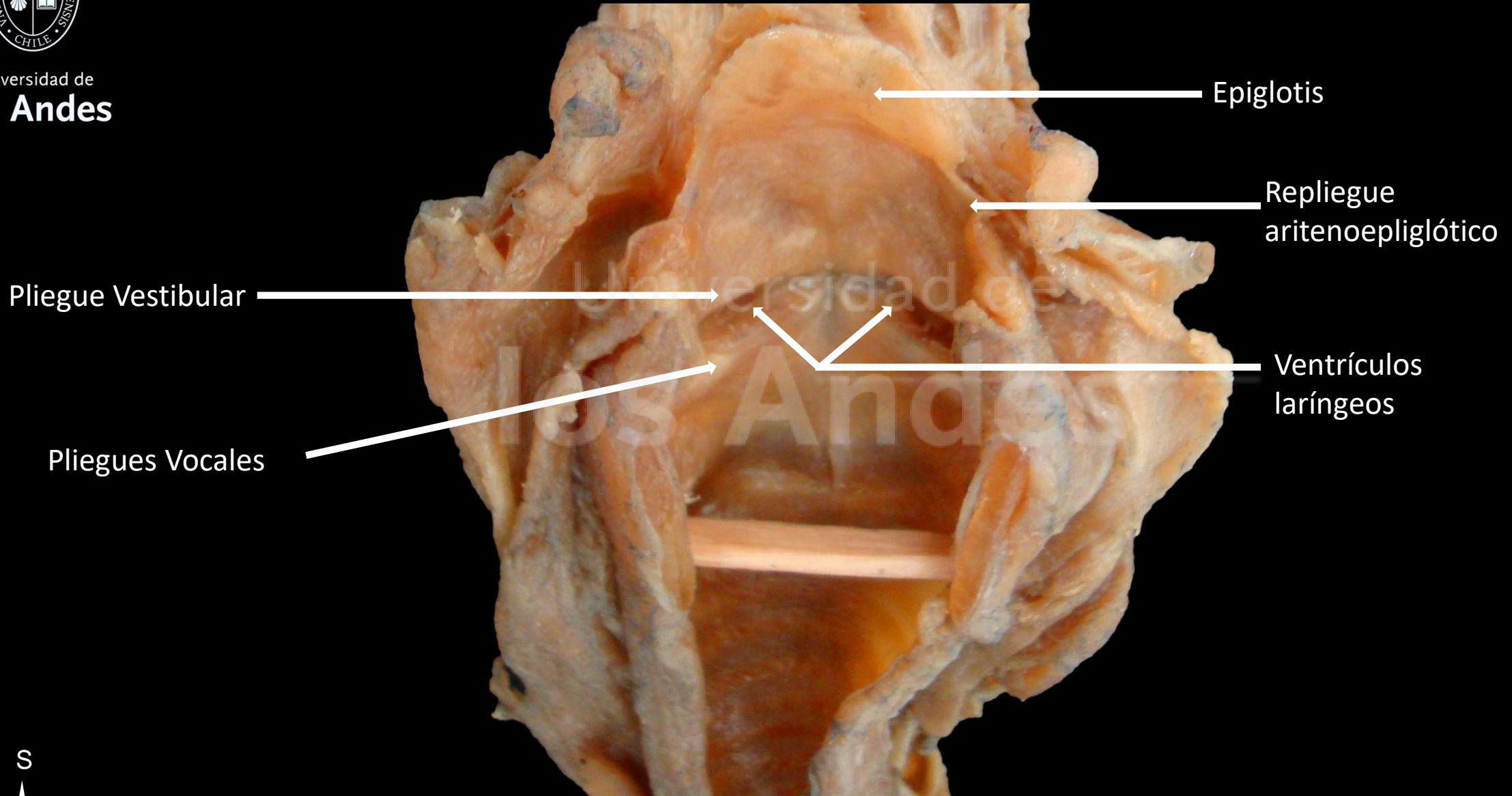
Articulación
Cricoaritenosa
(Sinovial Selar)



Visión anterior y posterior (abierta) de laringe: Articulaciones de cartílagos laríngeos



Universidad de
los Andes



Visión posterior de laringe abierta: Estructuras endolaringe




Universidad de
los Andes

Región supraglótica

Vestíbulo laríngeo

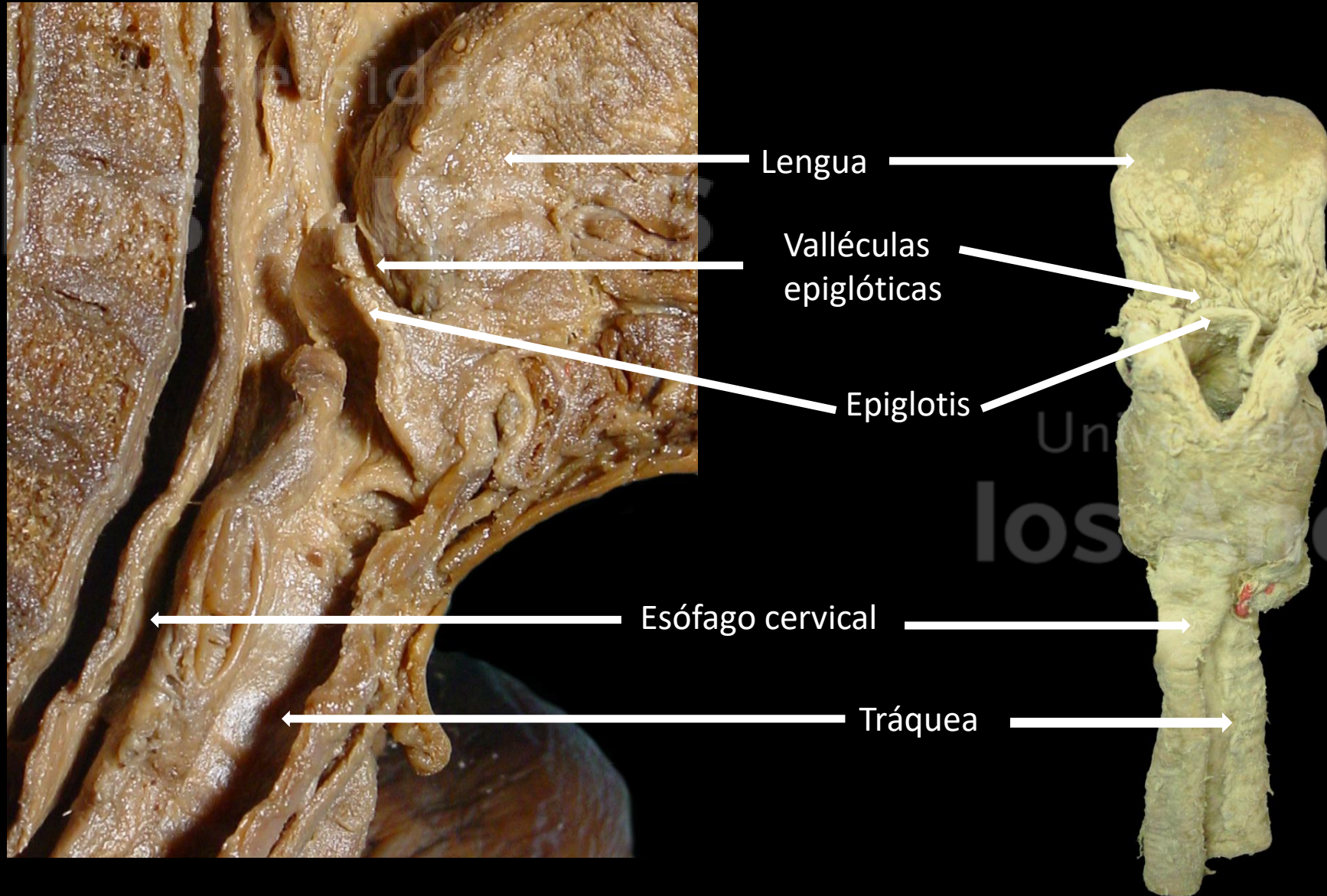
Región infraglótica




Visión posterior de laringe abierta: Topografía de la laringe



Universidad de
los Andes



Corte sagital y visión posterior de lengua, laringe tráquea y esófago: Estructuras que forman las valléculas epiglóticas, conformación de la tráquea y su relación con el esófago.



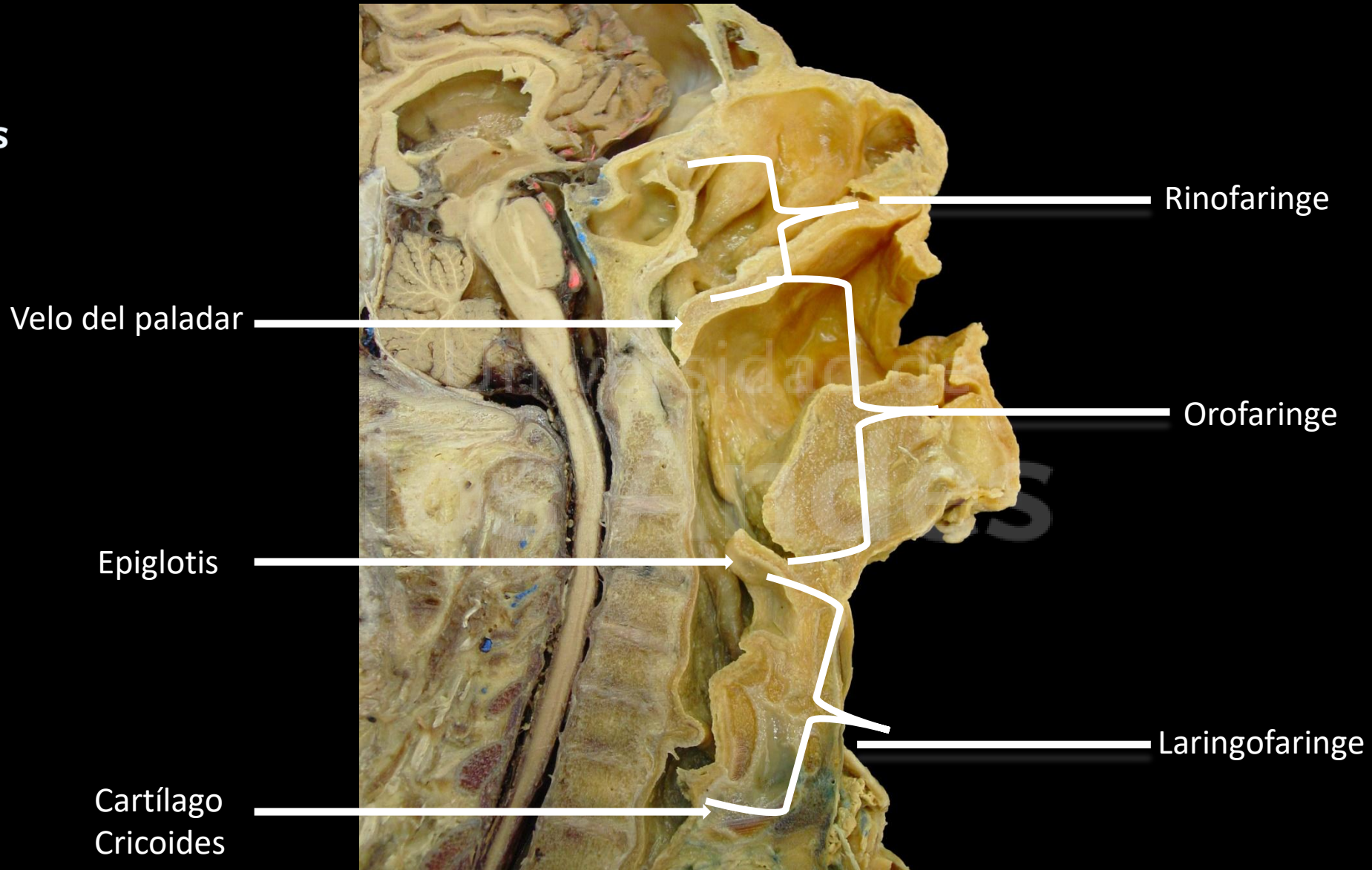


FARINGE Y ESÓFAGO CERVICAL.


Unidad de Morfología



Universidad de
los Andes

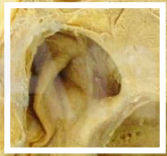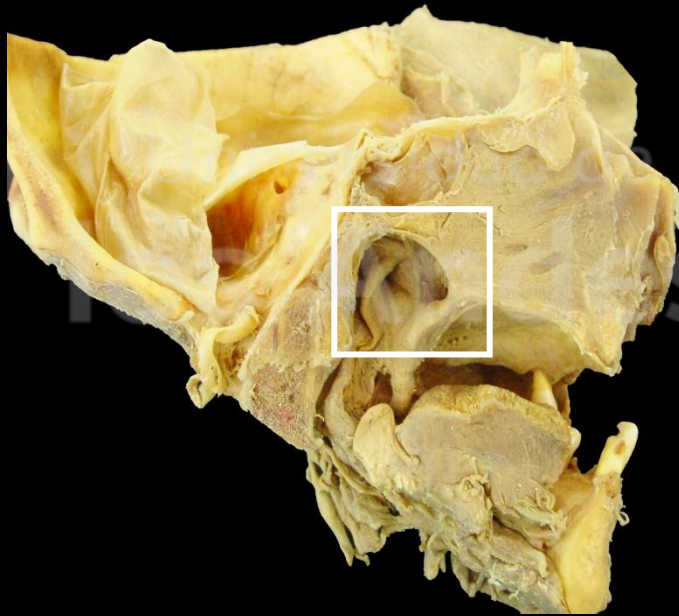


Corte sagital, visión cabeza y cuello: Segmentos faríngeos y sus límites.



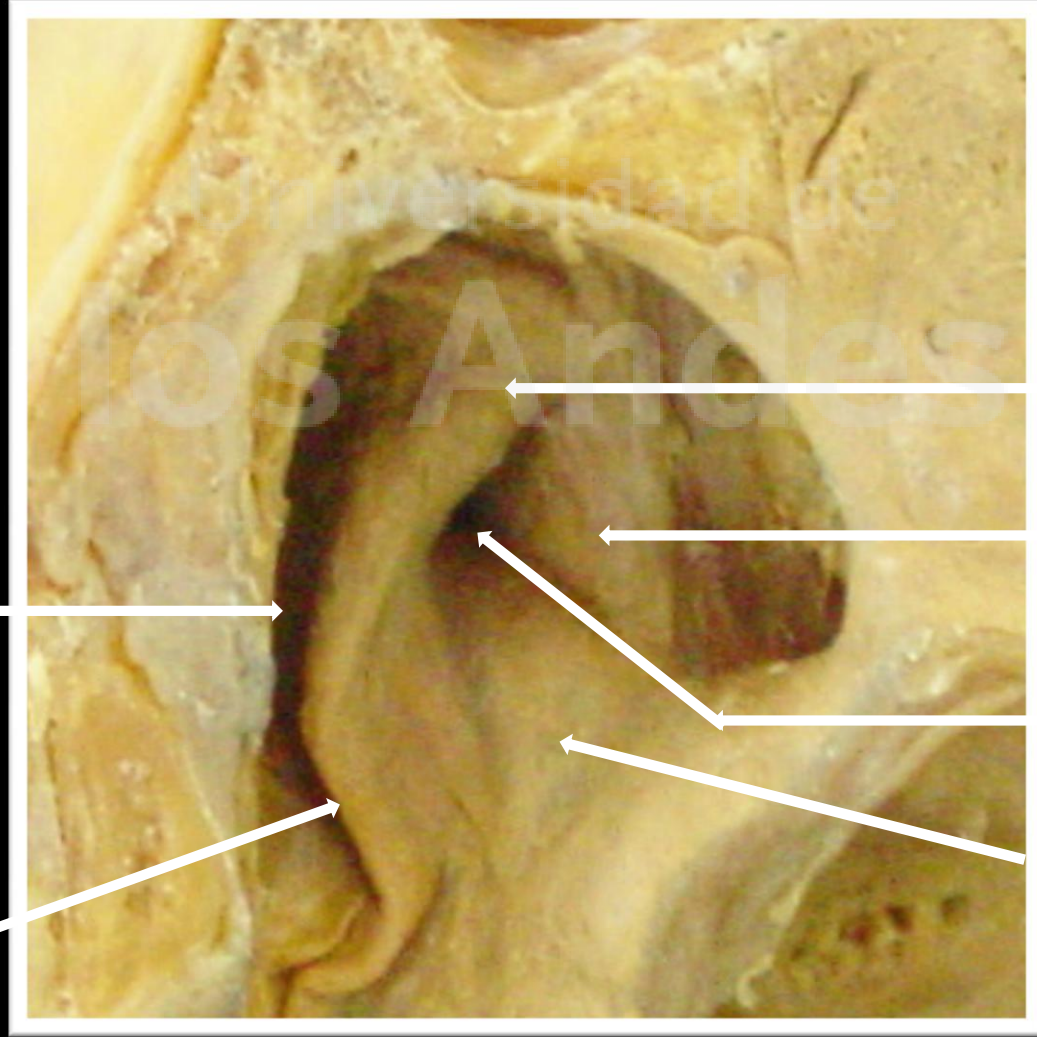


Universidad de
los Andes



Receso
faríngeo

Rodete
Salpingofaríngeo




Rodete tubárico
(Torus tubario)

Rodete
Salpingopalatino

Orificio de la
tuba auditiva

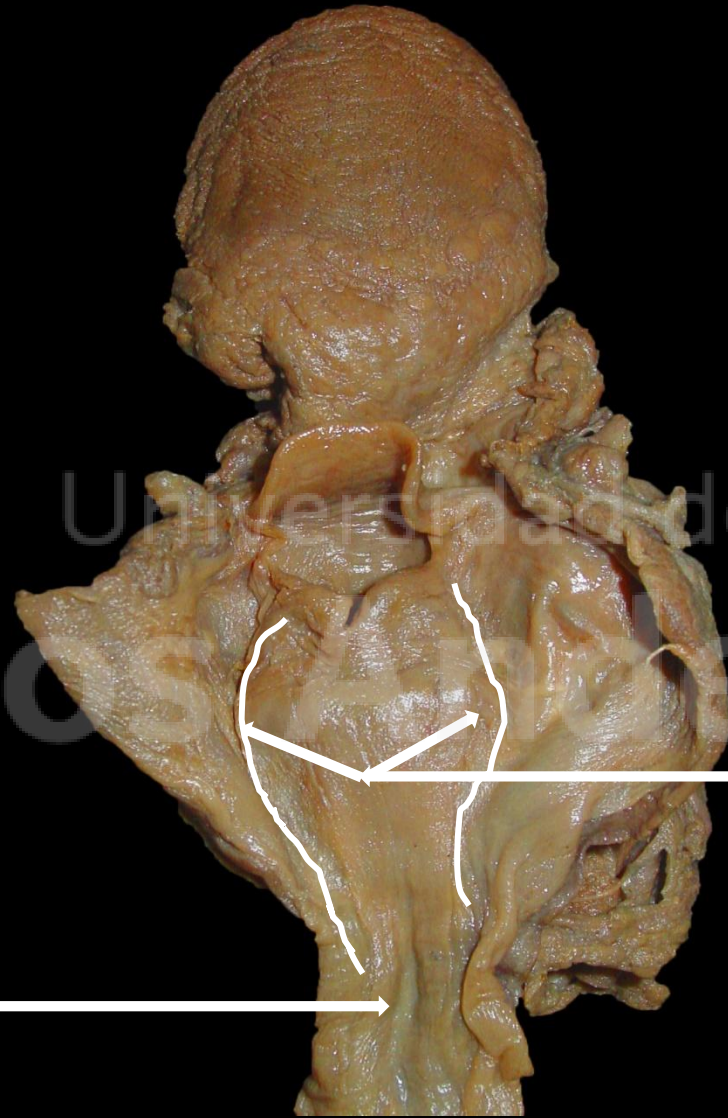
Rodete del
elevador



Corte sagital de cabeza: Formaciones mucosas de la nasofaringe




Universidad de
los Andes



Recesos piriformes

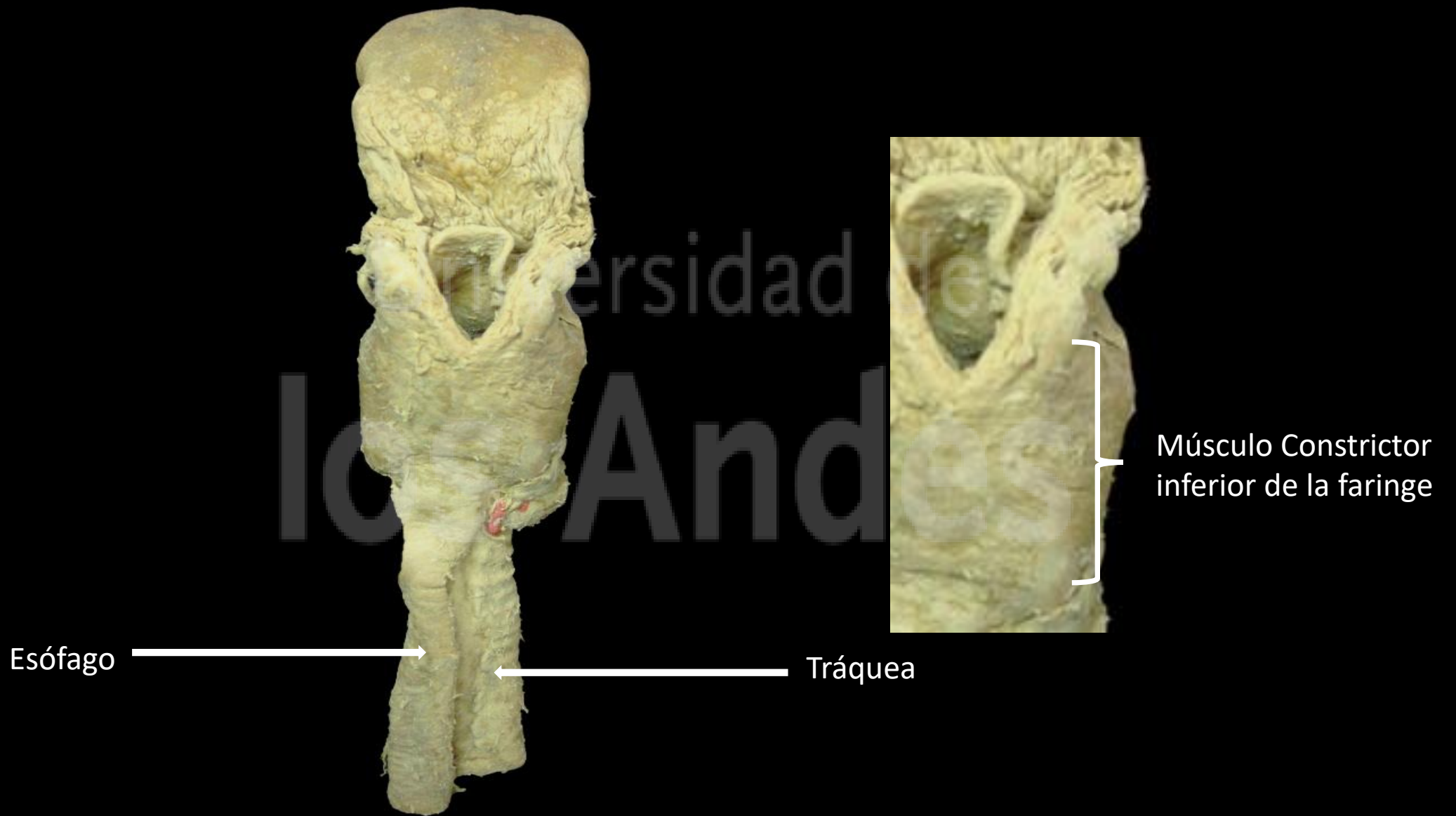Esófago cervical




Visión posterior con esófago abierto: Conformación recesos piriformes



Universidad de
los Andes



Visión posterior de laringe aislada: Relación de musculatura faríngea con tráquea y esófago





Universidad de
los Andes

Músculo constrictor
inferior de la faringe


Cartílago cricoides

Musculatura
esofágica

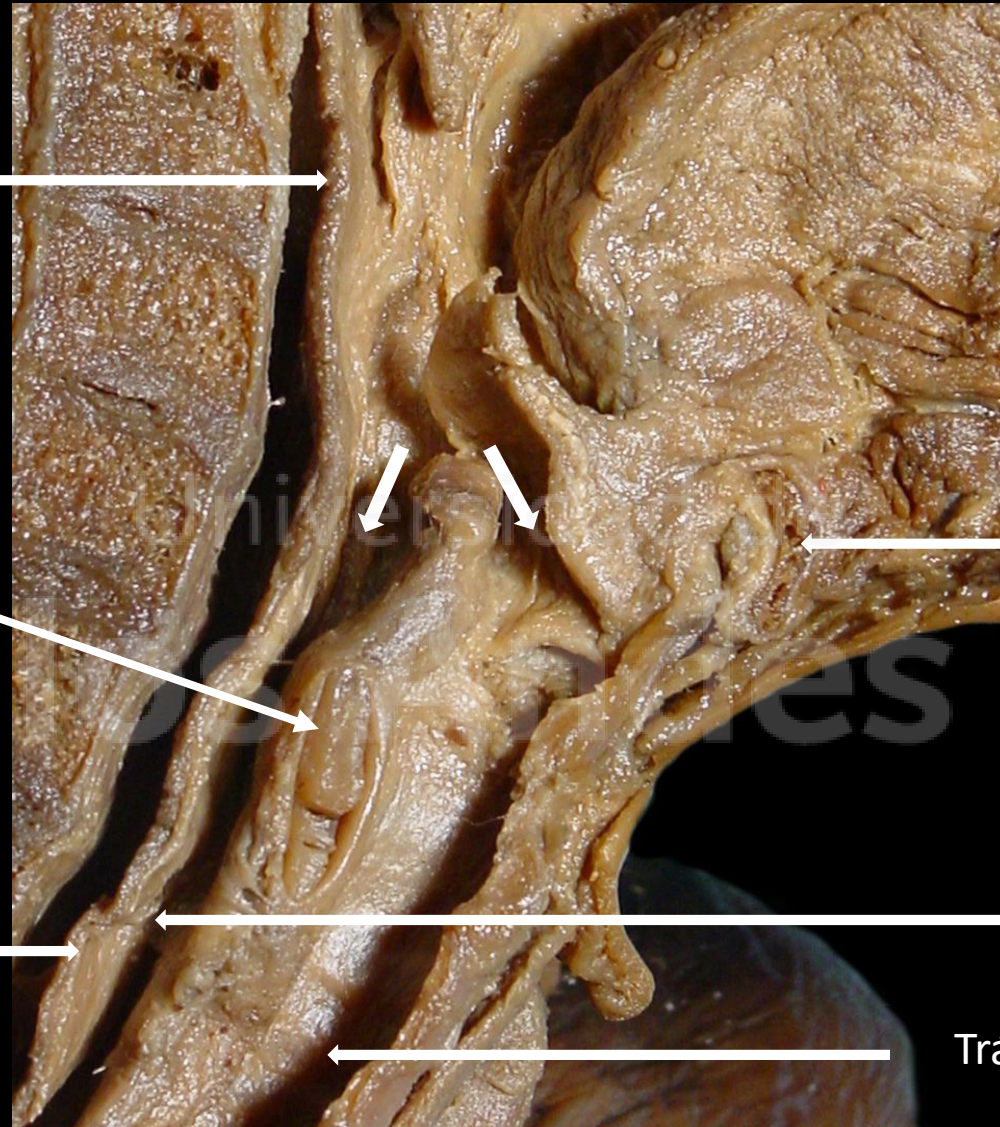Hueso
hioides

Esófago

Tráquea


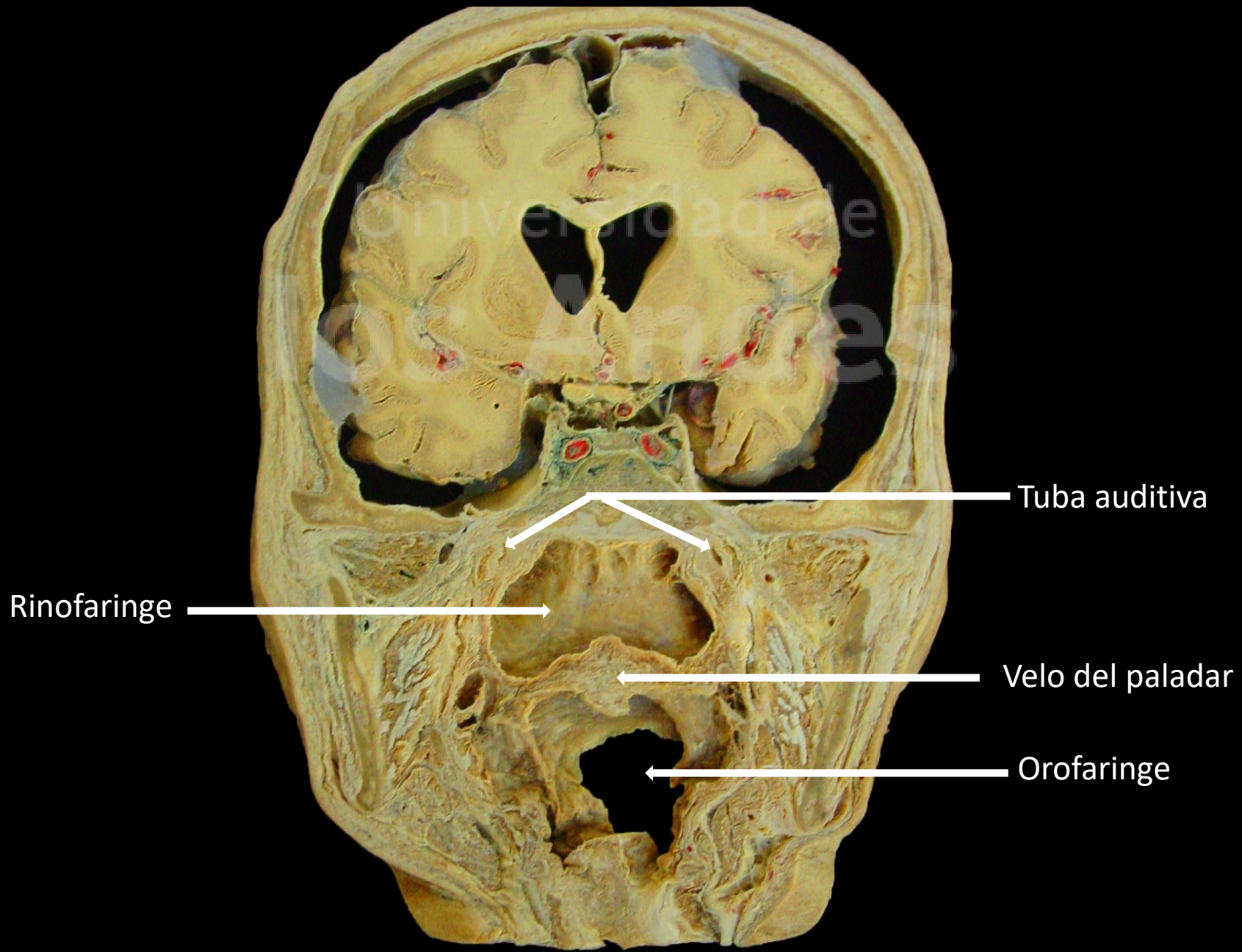


Corte sagital, visión de cuello: Transición de musculatura faríngea a esofágica





Universidad de
los Andes



Visión anterior. Corte coronal: Ubicación de tuba auditiva en relación a la rinofaringe



Universidad de
los Andes

> **FACULTAD
DE ODONTOLÓGIA**

Actividad práctica:

Cavidad oral, lengua y gusto. Glándulas salivales.
Faringe y Laringe.

Unidad de Morfología

A. A. Sebastian Cisternas

A. A. Ignacio Fernandez

Prof. Dr. Reinaldo Soto N.